

**JORGE A. ZERMEÑO IBARRA**

**Coautores:**

Jesús Carrillo Martínez  
Elda Guadalupe Mercado Martínez  
Yolanda Villanueva Neumann  
Juan Antonio Cepeda Bravo

Facultad de Estomatología  
Departamento de Periodoncia  
Universidad Autónoma de San Luis Potosí


---

San Luis Potosí, S.L.P., México, 2003

**FUNDAMENTOS DE LA CIRUGÍA  
PERIODONTAL**

# **Fundamentos de la Cirugía Periodontal**

Jorge A. Zermeño Ibarra



**JORGE A. ZERMEÑO IBARRA**

**Coautores:**

Jesús Carrillo Martínez  
Elda Guadalupe Mercado Martínez  
Yolanda Villanueva Neumann  
Juan Antonio Cepeda Bravo

Facultad de Estomatología  
Departamento de Periodoncia  
Universidad Autónoma de San Luis Potosí

---

San Luis Potosí, S.L.P., México, 2003

**FUNDAMENTOS DE LA CIRUGÍA  
PERIODONTAL**

**Diseño y diagramación:**

Carlos F. Lobato Moreno

**Corrección:**

José de Jesús Rivera Espinosa

ISBN 970-705-009-8

0782-00311-A 0243

---

Editorial Universitaria Potosina

Agradecimiento a las personas que sin su colaboración  
no hubiera sido factible su elaboración:

Sra. Juana Ma. Ochoa  
L.D.G. Leticia Guadalupe De Alba Sánchez  
L.D.I. Beatriz Adriana González Escalante

A mi hijo, Lic. Jorge Zermeño Balbontín



# Contenido

<b>Introducción</b>	13
<b>Parte I</b>	
<b>Evaluación de los pacientes para cirugía</b>	15
Factores a considerar:	17
A. Profundidad de la bolsa	17
B. Cantidad de hueso remanente	20
C. Control de placa del paciente	23
D. Valoración del diente	23
E. Estado general del paciente	23
F. Edad	24
G. Las preferencias del dentista	24
H. Recomendaciones profesionales	25
Preocupaciones del paciente	26
<b>Parte II</b>	
<b>Tipos de Cirugías</b>	27
Excisional	27
Incisional	28
Seleccionando la mejor técnica	29
Contraindicaciones de la cirugía incisional	29
A. Contraindicación 1	29
B. Contraindicación 2	30
C. Contraindicación 3	30
D. Contraindicación 4	31
E. Contraindicación 5	31
Pasos para la cirugía Excisional	32
Paso 1: Puntos sangrantes	33
Paso 2: Incisión inicial	33



Paso 3: Incisión interproximal	34
Paso 4: Contorneo	35
Paso 5: Instrumentación radicular	35
Paso 6 Apósito	35
Paso 7: Instrucciones post-operatorias	35
Cirugía Incisional	35
Paso 1: Sondeo	38
Paso 2: Diseño del colgajo	38
Ancho de la encía	38
Espesor del colgajo	39
Cobertura de las áreas interproximales	39
Punto de inicio y terminación	40
Paso 3: Haga Incisión inicial	41
Paso 4: Remoción del tejido	44
Paso 5: Debridación radicular	44
Paso 6: Decida si la forma del hueso es un problema	45
Paso 7: Decida si el colgajo puede posicionarse	45
Paso 8: Sutura	47
Paso 9: Adaptación de los tejidos	49
Paso 10: Aplique el apósito	50
Paso 11: Cuidados post – operatorios	50
<b>Parte III</b>	
<b>Problemas de forma ósea</b>	54
Remoción de hueso	58
Técnicas para modificar los contornos de hueso	60
<b>Parte IV</b>	
<b>Modificación del colgajo</b>	62
Paso 1: Remoción del tejido de granulación residual	62
Paso 2: Ajustes en la posición	62
<b>Parte V</b>	
<b>Cicatrización de la herida</b>	65
Cirugía Excisional	67
Cirugía Incisional	68
I. Presencia de cráteres	68
II. Corto tiempo de exposición de la superficie radicular	68

III. Tejidos sanos previos a la cirugía	69
IV. Buen control de placa durante la etapa de cicatrización	69
V. Características individuales de la cicatrización del paciente	69
VI. Ausencia de trauma	69
VII. Buena adaptación del colgajo	69
Riesgos que nos pueden llevar a un pobre resultado	70
I. Control de placa deficiente	70
II. Trauma de los tejidos	71
III. Espesor inadecuado del colgajo	71
IV. Remoción incompleta del epitelio	71
V. Adaptación deficiente	71
VI. Exposición ósea	73

## Parte VI

<b>Técnica quirúrgica para alargamiento de corona</b>	77
Alargamiento de corona clínica mediante cirugía de colgajo	82
Colgajo con cirugía ósea	82
Alargamiento de corona con fines estéticos	84

## Anexo I

<b>Regeneración tisular guiada. Consideraciones clínicas y biológicas</b>	87
Indicaciones	88
Características de las membranas	89
Membranas no reabsorbibles	90
Membranas reabsorbibles	91
Técnica quirúrgica	92

## Anexo 2

<b>Implantes</b>	100
Objetivos	101
Clasificación de implantes	102
Forma y colocación	102
Diseño y superficie de los implantes	104
Plan de tratamiento	105
Técnica quirúrgica	106
Oseointegración	109
Tipos de hueso	110
Criterios de hueso	111
Mantenimiento	111

**Anexo 3**

**Cirugía Mucogingival**

Técnica quirúrgica del Injerto Conectivo Subepitelial	114
Acondicionamiento radicular	115
Técnica quirúrgica del ITC	116
	117

# Presentación

Nuestra meta al escribir este libro es comunicar la información que creemos un dentista debe tener para decidir si tiene los conocimientos suficientes para realizar una cirugía periodontal.

Se intenta que este texto sea un instrumento de aprendizaje que permita clarificar aquellos problemas difíciles e incluir las diferentes técnicas necesarias incluyendo la cirugía como parte de una filosofía en el Mantenimiento de la Terapia Periodontal (MTP).

Esto ha sido desarrollado después de un examen minucioso, sobre las notas de clases y el desarrollo de actitudes por el estudiante, que nos permite confirmar nuestras sospechas de que los estudiantes trabajan frecuentemente sin información de lo más esencial. El propósito del material que vamos a presentar, no es el del formato de un libro de texto convencional, porque nuestra experiencia es de que muchos libros de texto de odontología se encuentran en gavetas de las bibliotecas como referencias y no como manuales de información. Los objetivos que se piensan lograr, los instrumentos a utilizar, y los pasos a seguir en los casos de una cirugía periodontal para el Mantenimiento de la Terapia Periodontal (MTP), están específicamente estructurados en este libro buscando ser lo más claros posible. Lo que se intenta presentar aquí es una forma práctica, razonable y conservadora que nos ha dado buenos resultados, no es la "única forma" o un "índice completo de cirugía periodontal".

Nuestros deseos son que este libro cubra efectivamente el vacío que existe entre la información que se proporciona en el aula y el inicio en la clínica donde nos encontraremos con la necesidad de desarrollar una cirugía periodontal.



# Introducción

La mayoría de los pacientes con una enfermedad periodontal temprana pueden ser tratados exitosamente con un control de placa, raspaje, alisado radicular y un cuidado periódico de mantenimiento.

Los procedimientos para identificar a los pacientes que requieren un tratamiento apropiado serán contemplados en este texto “Fundamentos de la Cirugía Periodontal”. En este mismo podremos identificar a los pacientes que necesitaren cirugía periodontal.

El texto FCP categorizará aquellos pacientes que son candidatos a referir con el especialista, así como si son candidatos para la cirugía periodontal. Con esto no queremos establecer que siempre tendremos que hacer cirugía; pero sí deberemos considerar a la cirugía como una medida terapéutica para resolver el problema periodontal de nuestros pacientes.

Los textos de cirugía periodontal tradicionalmente hacen énfasis en el manejo de los tejidos blandos y el hueso. Asimismo, se hace hincapié en que un manejo muy cuidadoso de los tejidos blandos y el hueso son de suma importancia; la determinación exitosa del tratamiento periodontal deberá estar sustentada en:

- 1.- El cuidado diario de los pacientes para remover sobre todas las superficies del diente los alimentos y la placa bacteriana.
- 2.- Citas con su dentista a los intervalos que él considere prudentes para eliminar en la superficie del diente aquellos factores locales acumulados (mantenimiento, raspaje y alisado radicular).

Nosotros creemos que la cirugía periodontal es apropiada y exitosa si logramos cumplir con todas nuestras metas.



# *Parte I*

## *Evaluación de los pacientes para cirugía*

En esta sección pondremos a consideración todos los factores para decidir si está indicada o no la cirugía periodontal.

Debemos de considerar que no hay reglas inflexibles. Cada uno de los pacientes es diferente psicológica y fisiológicamente. Agregado a esto el dentista puede tener sus propias preferencias y diferentes grados de entrenamiento. Sin embargo, lo que nosotros presentaremos es sólo una guía para poder tomar decisiones.

El producto final de la cirugía periodontal es mantener el periodonto que le permita mayor longevidad a los dientes. Las ventajas de la cirugía son que nos permite un acceso directo a todas las superficies radiculares el debridamiento y nos de la posibilidad de modificar los tejidos blandos y óseos de tal manera que le permita al paciente un mejor control de placa. Los aspectos negativos incluyen tiempo, costo, dolor, sensibilidad radicular y los problemas estéticos. Como dentistas siempre observaremos la conservación de los dientes y buscaremos que acepten todos los factores negativos. Sin embargo esto no será la forma de pensar de muchos pacientes. Nuestra responsabilidad ante nuestros pacientes será presentarle todos los pros y los contras de la cirugía periodontal y otras alternativas a la cirugía que logren resolver su problema lo mejor posible. Por supuesto la última palabra la tendrá el paciente.

La decisión final si la cirugía será realizada, será tomada después del control de placa y terminado el raspaje y alisado radicular, habiendo dejado pasar un tiempo suficiente (4 a 6 semanas) que nos permita ver la respuesta del proceso inflamatorio y la disminución del tejido edematoso. Debemos tener un registro de la profundidad de las bolsas, la

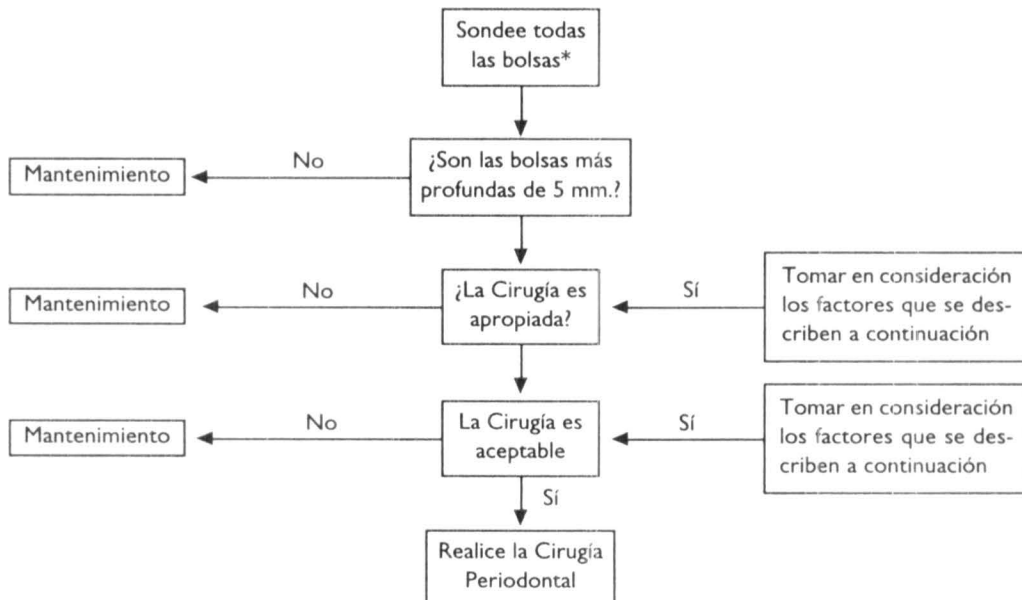


pérdida de inserción, así como otros exámenes antes de realizar el procedimiento quirúrgico, esto es esencial tanto para el plan de tratamiento como la protección legal.

### CIRUGÍA PERIODONTAL

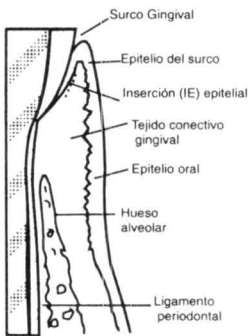
VENTAJAS	DESVENTAJAS
Acceso a la superficie radicular por medio de la debridación por el operador.	Dolor
Modificación a la forma del tejido gingival.	Costo
Modificación a la forma del hueso.	Tiempo
Exposición de la superficie radicular que permita a la persona un control de la placa.	Sensibilidad radicular postquirúrgica.
	Estética (dientes más largos)

**Evaluación.** Esta se hace cuatro a seis semanas después de haber realizado el raspaje y alisado radicular y el paciente tenga un adecuado control de placa.

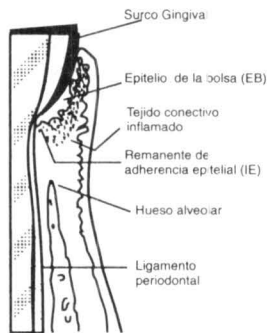


\* "Bolsas". Como será empleado en este texto, nos indicará un surco gingival más profundo de 3mm, que sangra al momento de sondear. (Surco gingival profundizado).

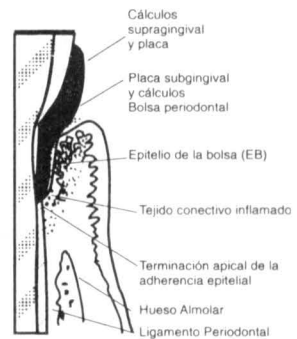
## NORMAL



## GINGIVITIS



## PERIODONTITIS



### Periodonto normal

El surco gingival es profundo (0-0.2). La terminación de la inserción epitelial (IE) está al nivel de la unión cemento esmalte (UCE). La (IE) está adherida al esmalte (E) por medio de hemidesmosomas. Existen pocas o ningunas células inflamatorias en el tejido conectivo gingival. Dentina (D), cemento (C).

### Gingivitis

El margen gingival está agrandado (edematoso). El surco gingival se ha profundizado debido a las alteraciones de la inserción epitelial por la placa dental (ejem. Los hemidesmosomas de la unión epitelial han sido alteradas). Por la parte o la totalidad de la (IE) se transforma en epitelio de la bolsa (EB). El tejido conectivo gingival (TC) está severamente infiltrado de células inflamatorias. Hay proliferación del epitelio de la bolsa en el TC inflamado.

### Periodontitis

Las manifestaciones más importantes son la migración apical de la IE más allá de la (UCE), pérdida de hueso y recesión del margen gingival (no en todos los casos observado). La mayor parte de los cambios histopatológicos que se observan en la gingivitis, tales como inflamación severa de TC y proliferación de la IE están presentes. Dentina (D), cemento (C), esmalte (E).

## Factores a considerar

### A.- Profundidad de la Bolsa.

A medida que la bolsa se profundiza el éxito de una terapia por debridación disminuye. Esto hace también que aumente el grado de dificultad para mantener la salud

periodontal por el paciente utilizando los métodos personales de control de placa. En nuestra opinión el éxito del mantenimiento periodontal puede ser posible con bolsas hasta de 5mm de profundidad. Con bolsas periodontales de 6mm más el acceso para una efectiva debridación subgingival disminuye y las probabilidades de éxito en el mantenimiento periodontal se hace cuestionable y entonces deberemos contemplar la cirugía como una opción. Para bolsas entre 5 y 6mm, la cirugía pudiera o no ser aceptable. Para bolsas con una profundidad de 6 a 9mm la cirugía es lo indicado. Cuando la profundidad de la bolsa es mayor de 9mm la cirugía es lo indicado. Cuando la profundidad de la bolsa es mayor de 9mm, de ahí que el valor de la cirugía es menos predecible. La figura nos ilustra la relación entre profundidad de la bolsa y la indicación de la cirugía.



Fig. 1

En algunas ocasiones la decisión en cuanto a la cirugía pudiera estar basada únicamente en la profundidad de la bolsa. Como esto puede ser posible para la decisión y no ser muy clara se tendrán que tomar otros aspectos a consideración.

Si al momento de la medición con nuestra sonda periodontal la profundidad de la bolsa no es mayor de 5mm y si al evaluar los tejidos gingivales no existe una inflamación significativa o sangrado al sondear, no debemos considerar la cirugía para estos casos. En escasas ocasiones donde existen bolsas de 5mm o menos y la inflamación persiste, la cirugía pudiera ayudar. Estos casos son poco frecuentes y no los discutiremos aquí.

Si las bolsas tienen una profundidad mayor de 5mm, aún cuando sea la única bolsa en esa área de la boca la cirugía pudiera necesitarse pero la decisión no puede ser automática. Cinco mm de profundidad de la bolsa es nuestra única guía. Algunos cirujanos dentistas tienen la impresión clínica que cualquier bolsa de 4mm o más en profundidad tiene que ser eliminada quirúrgicamente, pero nosotros pensamos que algunas bolsas de mayor profundidad de 4mm no requieren tratamiento quirúrgico.

La decisión dependerá qué podemos esperar si hacemos la cirugía para facilitar el mantenimiento de los tejidos periodontales. Asimismo valorar los beneficios o los perjuicios que podremos obtener. Nuestra guía inicial serán los 5mm. que nos permita identificar en una forma rápida las posibles necesidades quirúrgicas.

En algunas ocasiones se tendrá que posponer la cirugía indefinidamente en algunos pacientes con profundidad moderada de sus bolsas (5-6mm). Este procedimiento "de observar y esperar" permitirá al operador observar el mantenimiento como tratamiento único que tanto puede contribuir en la salud periodontal. Si no hubiera mayor deterioro la cirugía obviamente será innecesaria.

Sin embargo debemos asumir que la medida de "observar y esperar" sea siempre segura. Si una gran cantidad de hueso se observa que se ha perdido durante este periodo de espera, el pronóstico podría cambiar de bueno a pobre y hasta cierto punto la cirugía pudiera ya no ser útil. Desde el punto de vista clínico la media de profundidad de bolsa pudiera variar hasta 1mm debido a errores inherentes a la medición con la sonda periodontal. De ahí que un cambio de 1mm en la profundidad de la bolsa pudiera ser no lo suficientemente fehaciente para tomar la decisión de la necesidad de la cirugía, pero sí podemos asumir que un aumento en la profundidad de 2mm de la bolsa es un indicador muy significativo del deterioro, no importando el grado de error y podremos predecir que ha habido pérdida de tejido de inserción. Usted hubiera preferido no arriesgarse a perder 2mm. de tejido óseo de soporte por esperar. El seguimiento y las anotaciones que se hagan en el desarrollo del caso proveerán al clínico de un fundamento para poder observar los cambios que se suscitan durante el mantenimiento.

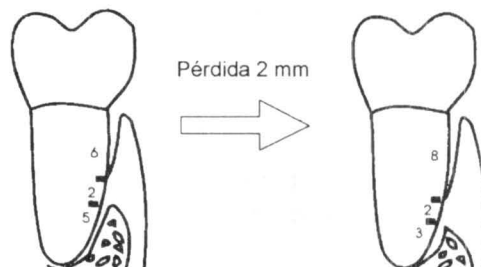


Fig. 2

Recordar: El fondo de la bolsa no es el sitio donde el hueso se inicia, sino que hay un promedio de 1.8mm (aprox. 2mm) de distancia desde la inserción epitelial al hueso.

## B. Cantidad de hueso remanente

La cantidad de tejido óseo de soporte es una consideración importante para decidir si la cirugía periodontal es lo indicado. Si observamos una cantidad de tejido óseo remanente abundante el “observar y esperar” puede ser una medida segura. Sin embargo una cantidad moderada de hueso remanente cambiaría nuestra respuesta. Pudiera ser que no existiera hueso remanente suficiente para arriesgarnos a perder 2mm de soporte, esto pudiera cambiar favorablemente el pronóstico si implementáramos una cirugía. La cirugía es una opción que pudiera ser lo más apropiado. Por otro lado una cantidad mínima de soporte óseo pudiera indicarnos un pronóstico pobre y la cirugía no estaría indicada.

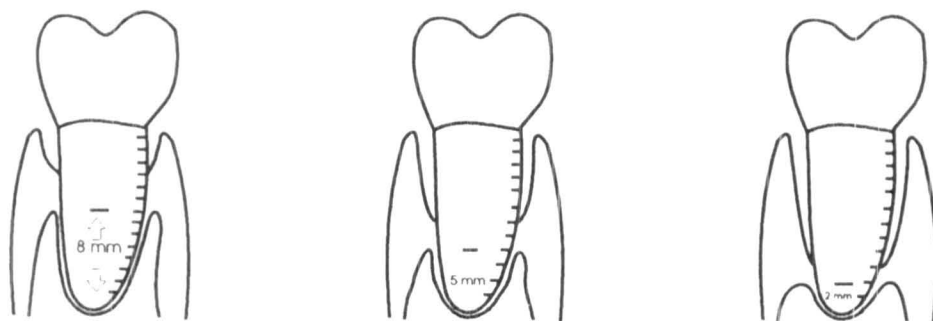


Fig. 3

Pérdida de hueso, mejor esperar 2 mm más de pérdida ósea, no alterar el pronóstico.

El pronóstico aún es bueno, pero no podemos dejar 2 mm más de hueso. Hacer cirugía.

Pronóstico pobre, pudiera hacerse cirugía pero el resultado sería muy cuestionable.

En nuestra discusión hasta el momento, nosotros podemos asumir que los siguientes porcentajes existen:

- 1.- El margen gingival está cerca de la línea cervical.
- 2.- La longitud de las raíces fueron de aproximadamente 13 mm.

Variantes de estas condiciones pueden afectar la decisión acerca de la cirugía. Por ejemplo, teniendo bolsas con una profundidad igual y el margen gingival apical a la línea cervical hace que el pronóstico sea menos favorable que cuando el margen gingival se encuentra coronal a la línea cervical.

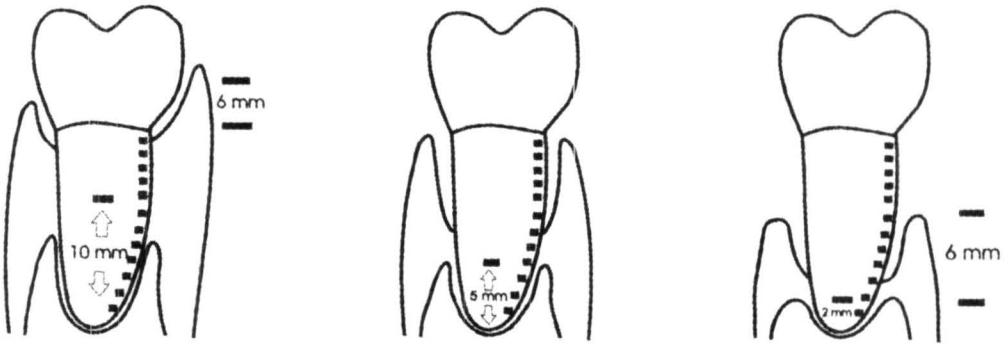


Fig. 4

El nivel marginal del tejido gingival está coronal a la línea cervical. Buena cantidad de soporte óseo remanente. Cirugía poco complicada aún con una bolsa de 6 mm.

Indicada la cirugía "observar y esperar". No hay seguridad.

El margen gingival se encuentra apical a la línea cervical. El hueso de soporte remanente muy pobre. Cirugía de pobre resultado.

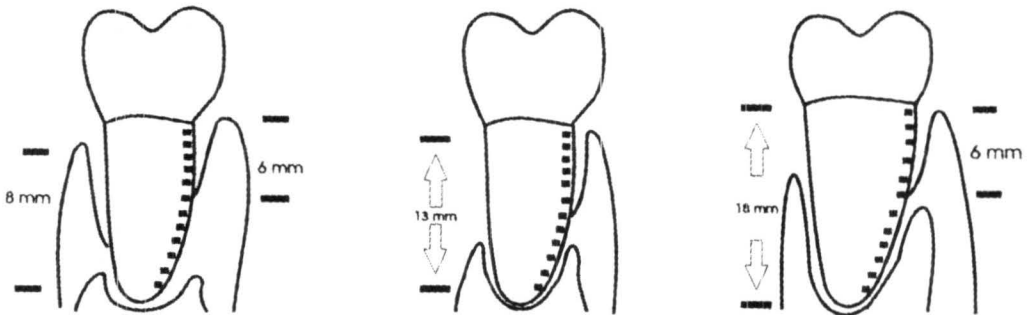


Fig. 5

Bolsa medianamente profunda, raíz muy corta; pronóstico muy pobre. Cirugía no indicada.

Bolsa medianamente profunda, longitud de la raíz estándar. Cirugía indicada.

Bolsa moderadamente profunda. Raíz muy larga, pronóstico muy bueno. Observar y esperar puede ser lo más apropiado.

Una raíz más corta de 13 mm hace que el pronóstico sea más comprometido, mientras que raíces más largas hacen que éste sea mejor.

La respuesta es que cuando existen variantes involucradas esto se vuelve más complejo. Por ejemplo, podemos establecer que una bolsa con una profundidad de (9mm) hace que la cirugía sea menos apropiada por la falta de soporte de hueso (Fig.6).

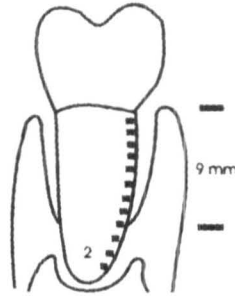


Fig. 6\*

\*Una combinación de sondeo periodontal y radiografía son necesarios para poder determinar la cantidad de tejido óseo remanente.

Sin embargo, si la bolsa está acompañada por un nivel del margen gingival a una posición más coronal, o por una raíz más larga o ambas cosas a la vez, entonces la cirugía es la mejor elección.

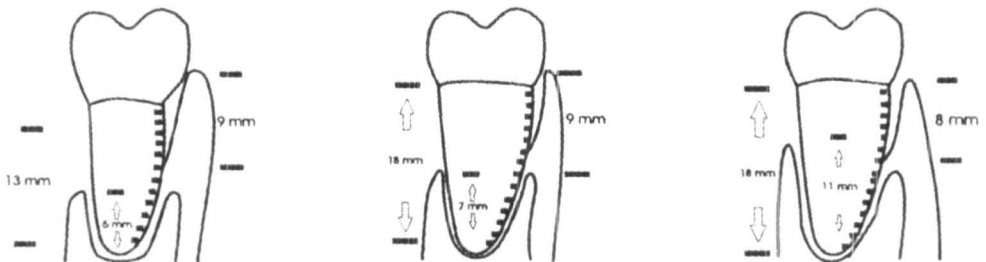


Fig. 7

Bolsa profunda con el tejido gingival 4mm coronal a la unión cemento esmalte, nivel de cada hueso. Aceptable cirugía.

Bolsa profunda, raíz larga. Indicada cirugía.

Ambas cosas, la raíz muy larga, la encía marginal coronal a la UCE. La cirugía está indicada.

### **C. Control de placa del paciente**

Antes de tomar una decisión acerca de la cirugía, el operador debe asegurarse que tanto puede el paciente hacer por sí mismo que asegure el futuro del tratamiento que vamos a efectuar.

El paciente que tiene poco éxito en la remoción de la placa recibirá poca ayuda con la cirugía periodontal. Otros pacientes que deben ser considerados como riesgosos para la cirugía periodontal son aquellos que:

- 1) Se quejan del esfuerzo personal que tendrán que desarrollar para el control de la placa;
- 2) Aquellos que manifiestan tener múltiples ocupaciones y no podrán encontrar el tiempo para llevar a cabo el control de placa;
- 3) No están plenamente convencidos de la importancia para un control de placa;
- 4) Estar muy pesimistas en cuanto al resultado del tratamiento propuesto.

En contraste a aquellos pacientes que logran entender desarrollar y demostrar un control de placa sin lograr eliminar las alteraciones clínicas observables en áreas donde existen bolsa profundas pueden ser ayudados significativamente con la cirugía periodontal.

Obviamente es difícil para dos dentistas, afrontar la complejidad del problema de una situación individual, llegar a tener un criterio igual de acuerdo a la evaluación realizada por cada uno. Esta es una de las razones por la que profesionistas calificados y dedicados pueden diferir en el plan de tratamiento propuesto para solucionar el problema de ese paciente.

### **D. Valoración del diente**

Otra consideración que debemos tomar en cuenta para decidir si la cirugía está indicada es valorar el diente. El diente que es útil o podrá utilizarse como soporte de un puente, requerirá de un mayor éxito de nuestro tratamiento periodontal que no está en función como una tercera molar en mal posición.

### **E. Estado general del paciente**

Un paciente que su estado de salud se encuentra quebrantado es un pobre candidato por los riesgos que representa la cirugía. En un paciente en buen estado de salud, una



cirugía periodontal es permisible: Con algunos pacientes con su salud comprometida, cualquier cirugía periodontal es inapropiada. Todas las contraindicaciones médicas posibles deberán ser contempladas para la cirugía planeada y siempre consultar con su médico de cabecera para la aprobación del procedimiento a realizar, así como considerar todas las precauciones que debemos de tomar con nuestros pacientes para evitar comprometer su estado general.

## **F. Edad**

Las expectativas y necesidades de un octogenario no son las mismas de las de una persona vigorosa de 50 años. Sin embargo existen excepciones que tendremos que valorar de personas de 70 años, con una dentadura natural muy funcional que probablemente no requiera de cirugía para conservar su dentadura. Lo más obvio es que el deterioro lento de los tejidos de soporte pueda evaluarse con las expectativas de vida de estas personas.

## **G. Las preferencias del dentista**

Si el pronóstico no es muy prometedor y si el especialista está a la mano, el dentista puede decidir qué es lo más apropiado para el paciente, si referirlo antes de que la situación periodontal se vea más comprometida. Muchos de los especialistas se sienten defraudados cuando tienen que afrontar con un paciente que ha sido llevado a la situación donde ya no se puede hacer nada. En algunas ocasiones, sin embargo, el tratamiento por especialista no se encuentra a la mano y el dentista de práctica general tendrá que tratar ese paciente o de otra forma determinar si es referido. Si el dentista de práctica general decide realizar la cirugía periodontal, la extensión de la cirugía periodontal debería ser valorada por él mismo de acuerdo a su capacidad y experiencia para poder desarrollar ese tratamiento en el paciente.

Si por cualquier razón un dentista decide NO realizar, por ejemplo, una cirugía periodontal en la que se requiera cirugía ósea, esto puede diferir con otro dentista que considere necesario realizar este procedimiento.

Nosotros asumimos que no todos los pacientes que requieren cirugía periodontal son referidos por el dentista y suponemos que de acuerdo a las necesidades del paciente realizará cirugía periodontal ocasionalmente. Para estos dentistas sugerimos que la decisión que tomen si realizan la cirugía periodontal la valoren de acuerdo a lo siguiente.

Realicen intervenciones quirúrgicas lo más simples posible, siempre comiencen de los niveles que requieran de un mínimo riesgo y que tenga el potencial para resolver el problema.

Lo que queremos decir es que cuando exista duda, traten de simplificar, llevando nuestro tratamiento hasta un punto donde tengamos la seguridad de éxito en nuestro tratamiento.

Lo que debe prevalecer siempre en nuestras mentes es cómo podremos ayudar a nuestros pacientes para mantener su salud (o, si el deterioro parece inevitable, cómo podremos detener el progreso de la enfermedad y permitir una mayor conservación de su dentadura).

### **El objetivo quirúrgico inmediato es el debridamiento**

El debridamiento consistirá en remover los depósitos de los tejidos duros, esencialmente el alisado radicular y también la remoción del collar de tejido gingival inflamado que conforma la bolsa y se encuentra adyacente al diente.

Una forma de aplicar el debridamiento es utilizar una cureta sin exponer quirúrgicamente el área de la bolsa.

Aún cuando esto suena menos complicado, es muy difícil en bolsas profundas llegar a un completo debridamiento sin exponerse quirúrgicamente. También al realizar un procedimiento no visible, es muy difícil saber con seguridad si hemos logrado un debridamiento completo. La mayor virtud de planear un curetaje es que el paciente entenderá (o verá) al debridamiento menos traumático que la cirugía.

### **H. Recomendaciones profesionales**

Hasta este momento hemos congegado todos los diferentes factores. Tenemos todas las combinaciones de las condiciones que presenta el paciente, con la responsabilidad y el alcance de nuestros conocimientos que el o ella deberán decidir la mejor solución a los problemas de su cavidad oral. Examine todos estos datos recolectados con el fin de proporcionar a nuestros pacientes un tratamiento profesional.

Todo este proceso nos ayudará a decidir si la cirugía es lo más apropiado. Aún cuando las indicaciones sean fuertes, siempre deberemos considerar las consecuencias de si no se hace la cirugía.

Deberemos informar a nuestros pacientes de los pros y los contras de hacer la cirugía o no hacerla. Trate de no influir en la decisión imponiendo su criterio de hacer o dejar de hacer para que el paciente decida sobre su mejor alternativa.

Hasta aquí se concluye su contribución profesional.

## **PREOCUPACIONES DEL PACIENTE**

### **I.- Es la cirugía aceptada por el paciente?**

Es muy difícil predecir cuál será la decisión de los pacientes. Un dentista de acuerdo a las prioridades en relación a la salud oral frecuentemente diferirá de aquellas de sus pacientes. Cada paciente tendrá su propia percepción de sus necesidades. El costo, las molestias, la estética y la decisión de hacerlo o no hacerlo lo tendrán pensando para tomar una decisión. Esta clase de cuestionamientos son los que seleccionará para discutir con el operador. Otros factores presentes en la mente del paciente pudieran no ser expresadas e influir en la decisión final. Estos pudieran ser considerados como factores desconocidos, aún cuando éstos en algunos casos sean conocidos posteriormente, esto hasta cierto punto no se sabe qué tanto pueda influir finalmente. Por ejemplo, un hombre de negocios que viaje, nos dice que le es muy difícil programarse para la cirugía y la cicatrización. Esto es muy difícil de determinar y si es genuino o una simple excusa para rechazar su tratamiento profesional. También pudiera ser que el paciente estuviera estresado por problemas domésticos, enfermedades en la familia, inseguridad en el trabajo u otras cosas que podemos considerarlas de suficiente peso y por lo mismo no aceptar la cirugía.

# Parte II

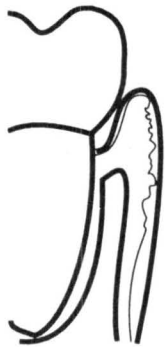## Tipos de cirugía

Existe una gran variedad de técnicas quirúrgicas en periodoncia. Dos clases de cirugía periodontal son utilizadas rutinariamente por el dentista de práctica general:

- 1) Excisional (gingivectomía/gingivoplastia), y
- 2) Incisional (cirugía por colgajo).

### A. Cirugía excisional

La cirugía excisional reduce la profundidad de la bolsa, cortando la encía que conforma la pared lateral de la bolsa. La incisión se dirige usualmente a 45° en relación al eje mayor del diente, eliminando parte de la encía insertada y terminando en la base de la bolsa.



1  
Antes de la cirugía

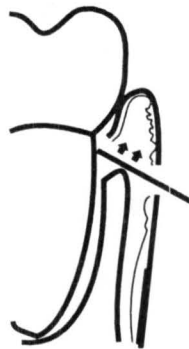
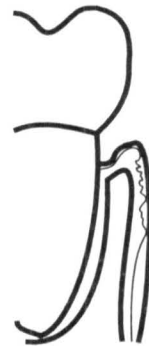
Fig. 8  
2  
Excisión quirúrgica



3  
Cicatrización

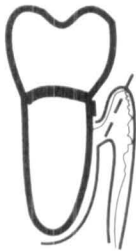Esta técnica frecuentemente es utilizada para exponer la superficie dentaria en odontología restaurativa. En sí, la técnica es bastante simple, pero pensamos que la cirugía excisional está más indicada cuando existen bolsas periodontales angostas.

La cirugía excisional está contraindicada en bolsas periodontales con una profundidad mayor de 5mm ya que crea problemas estéticos o heridas muy extensas que prolongan el tiempo de cicatrización.

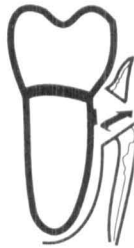### B. Cirugía incisional

La cirugía incisional reduce la profundidad de la bolsa con una mínima remoción de tejido gingival. Sólo se remueve una pequeña porción de la encía que conforma la pared de la bolsa que se encuentra adyacente al diente. La encía remanente es la parte sin inflamación y que conforma el colgajo, el cual después de debridar la superficie radicular, será llevada nuevamente sobre la superficie dentaria, suturando para permitir la cicatrización.

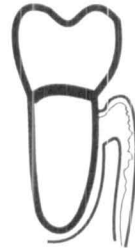Fig. 9



1. Incisión

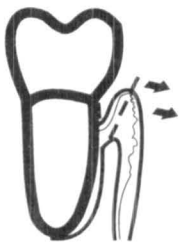

2. Remoción del tejido inflamado

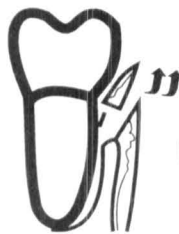

3. Colgajo colocado en su lugar

En algunas ocasiones el colgajo tiene que ser desplazado a una posición más apical con el fin de reducir la profundidad de la bolsa.



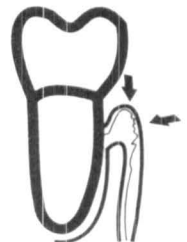1. Incisión pared interna



2. Remoción del tejido



3. Colgajo reflejado, retractado y reposicionado apicalmente



4. Cicatrización posterior

Fig. 10

## Seleccionando la mejor técnica

La cirugía excisional (gingivectomía-gingivoplastia) es la más simple y fácil de las técnicas. El procedimiento quirúrgico no es complicado y los objetivos quirúrgicos que nos proponemos se logran bastante fácil. Así, es seleccionada frecuentemente para lograr eliminación de bolsas, con excepción donde esté contraindicado.

Consecuentemente, el primer paso para tomar la decisión de la técnica quirúrgica a realizar es identificar las contraindicaciones que impidan la aplicación de una cirugía excisional.

## Contraindicaciones a la Cirugía Excisional

**Contraindicación I:** La incisión no puede realizarse cuando se compromete a toda la encía insertada.

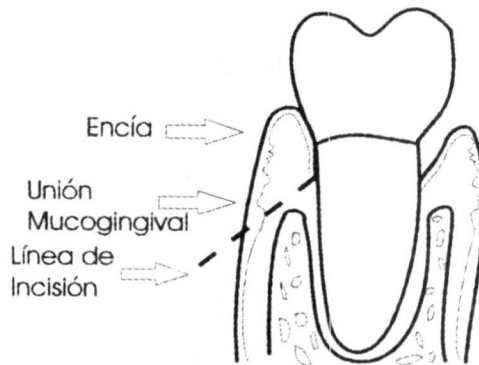


Fig. 11

Si una incisión la iniciamos apicalmente a la unión mucogingival, como se muestra en la figura de arriba, toda la encía insertada será removida.

El resultado será que el margen libre de la encía cicatrizará, consistiendo en mucosa alveolar, la cual podrá fácilmente ser traumatizada y puede ser más susceptible a alteraciones periodontales en un futuro.

**Contraindicación 2:** Presencia de bolsas infraóseas.

Es cuando nuestra excisión no la podemos llevar hasta el fondo de la bolsa como se muestra abajo, porque la base de la bolsa se encuentra apical al margen del hueso.

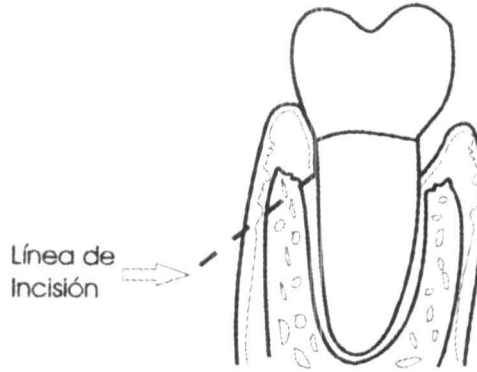


Fig. 12

**Contraindicación 3:** El tejido que circunda al diente no permite una angulación apropiada.

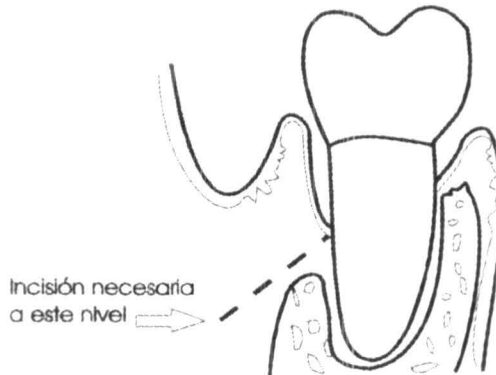
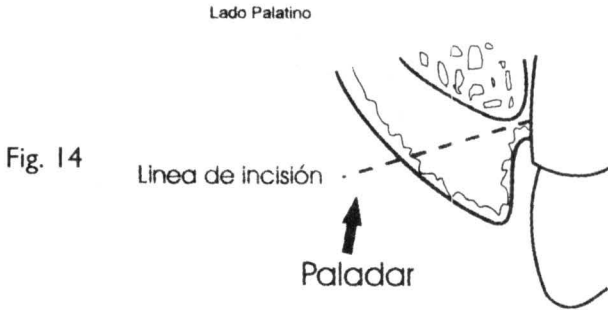


Fig. 13

Ubicación de nuestra línea de incisión

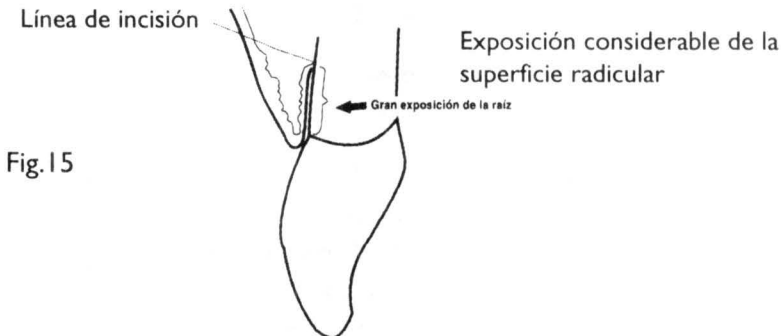
La incisión como se demuestra aquí arriba no puede llevarse a cabo con la angulación correcta, porque el fondo del vestíbulo no es lo suficientemente profundo.

**Contraindicación 4** - La incisión puede crear una herida muy extensa en el paladar.



La incisión mostrada aquí arriba va a crear una herida muy extensa que tendrá como resultado un periodo doloroso y una cicatrización muy tardada.

**Contraindicación 5** - Estética no aceptable



La cantidad de superficie radicular ocasionada por la incisión mostrada en la figura de arriba, pudiera no ser aceptada por el paciente. (Este problema pudiera ser una contraindicación en la cirugía incisional).

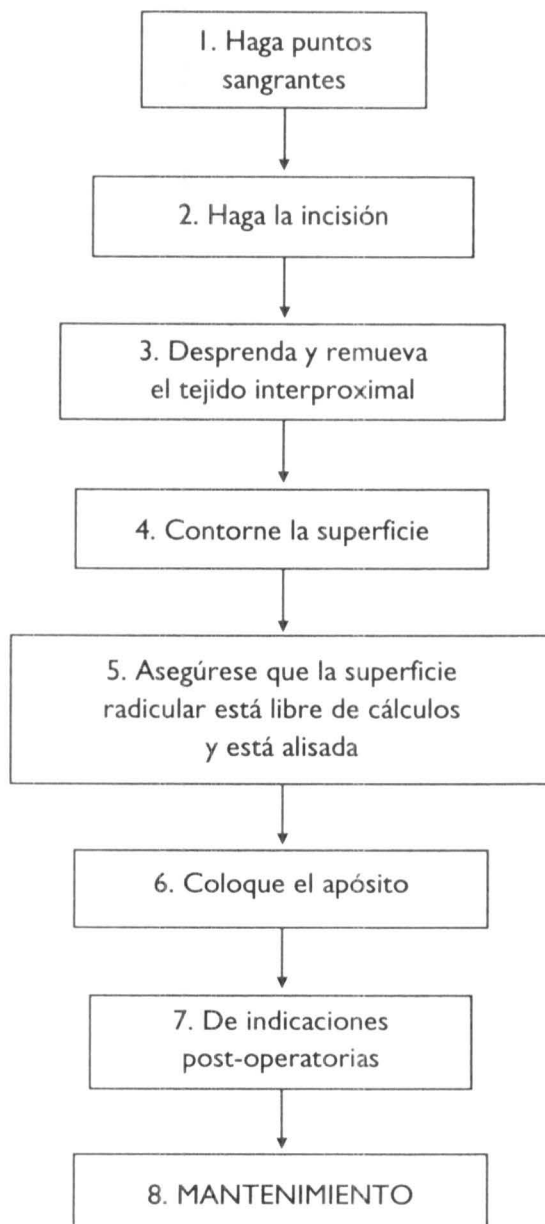
Si ninguna de las contraindicaciones mostradas anteriormente para la cirugía excisional (y la cirugía está indicada), realice la cirugía propuesta.

Si la cirugía excisional está contraindicada, reevalúe la decisión para hacer una cirugía incisional en lugar de una técnica excisional. Si la cirugía es lo necesario efectúe una cirugía incisional.

En la siguiente sección esquematizaremos los procedimientos para la cirugía excisional e incisional.



## Pasos para una cirugía excisional



### Paso uno - Puntos sangrantes

Después de lograr una apropiada anestesia local, se realizan los puntos sangrantes que servirán de guía para nuestra primera incisión. El diagrama que presentamos abajo nos muestra el procedimiento para hacer la punción en la cirugía para hacer los puntos sangrantes.

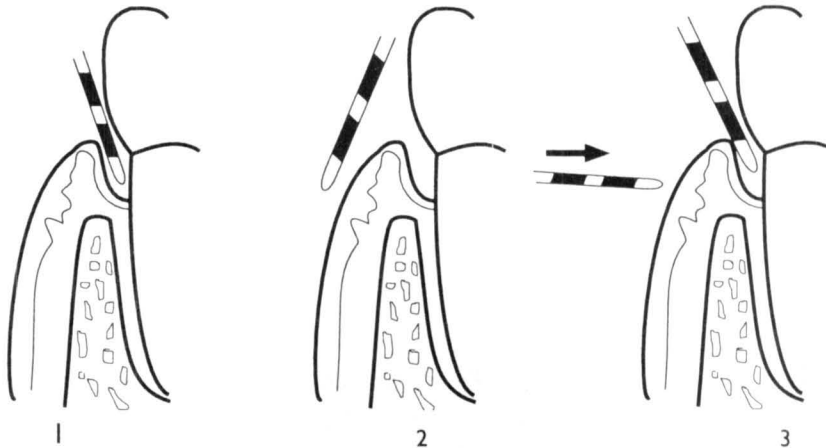


Fig. 16

Sonda Marquis · X-2

### Paso dos - Incisión inicial

Utilice un bisturí bien afilado diseñado para este tipo de incisión como el Kirkland #15 o #16. La angulación de la incisión será aproximadamente de 45° en relación al eje mayor del diente.

Inicie su incisión apical a los puntos sangrantes de tal forma que el bisturí llegue al diente hasta el fondo de la bolsa como nos lo marcan los puntos sangrantes.

Presione firmemente y asegúrese que su incisión está cortando hasta la superficie del diente y vaya moviéndolo lateralmente de tal forma que incida toda el área seleccionada para esta cirugía. Trate de hacer una sola incisión lo más limpia posible (evite hacer "muescas").

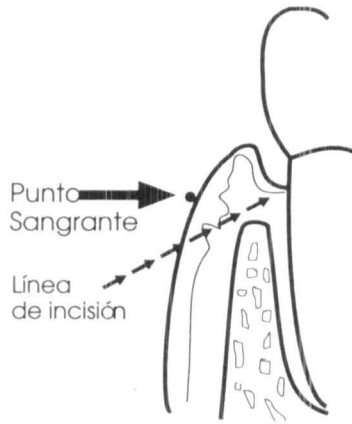


Fig. 17

### Paso tres - Incisión interproximal

Utilice un bisturí en forma de daga (Ejem. Orban, Sanders, Buck o cualquier bisturí puntiagudo). Debe seguir la incisión a 45° inicial extendiéndose aproximadamente. Ahora emplee una cureta y remueva el total del tejido interproximal.

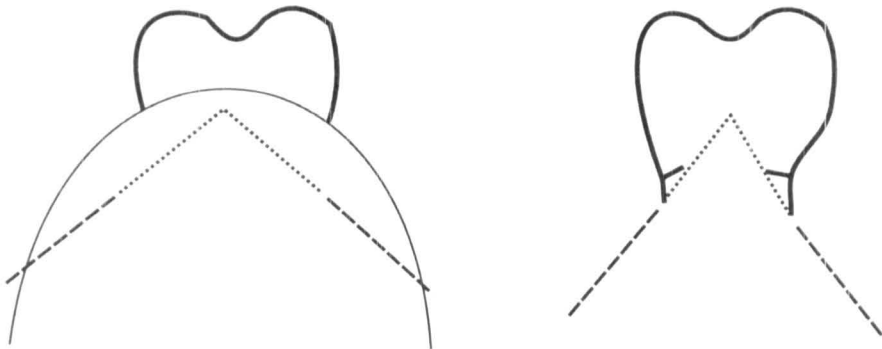


Fig. 18

Línea discontinua: incisión inicial con el bisturí periodontal

Punteado: incisión con bisturí interproximal

### **Paso cuatro - Contorneo**

Utilice un bisturí periodontal bien afilado y/o fresas de diamante para:

- Acentuar los surcos interproximales.
- Recontornear la superficie de nuestra incisión hasta donde se requiera a fin de dejar una angulación de 45°.
- Remueva restos tisulares de tejido.

### **Paso cinco - Instrumentación radicular**

Utilice instrumentos apropiados para el raspaje y alisado radicular que nos den la seguridad que hemos removido de las superficies radiculares, todos los cálculos y hemos alisado las mismas. Esta es la parte más importante de todo el procedimiento. El debriamiento meticuloso de toda la superficie radicular es esencial para tener éxito.

Sea cuidadoso. Una instrumentación traumática en forma indiscriminada puede ocasionar que la inserción epitelial tome una posición más apical después de haber cicatrizado los tejidos.

### **Paso seis - Apósito**

Moldee el apósito periodontal haciendo un rollo de un espesor de aproximadamente 1/8 de diámetro, lo suficientemente largo para cubrir toda el área de la herida. Coloque usted el apósito sobre la superficie de la herida y presione interproximalmente con una gasa húmeda, sostenida entre sus dedos. Puede usted mejorar la adaptación interproximal del apósito utilizando un instrumento adecuado. Elimine el excedente del apósito y asegúrese que los bordes no estén sobre extendidos en el área móvil de la mucosa, ni cercano a las caras oclusales.

### **Paso siete - Instrucciones post-operatorias**

Al paciente le entregaremos instrucciones post—operatorias, (Pág.50) y se citará a los siete días. Se darán citas postoperatorias subsecuentes hasta no observar que la herida está totalmente epitelializada.

## **CIRUGÍA INCISIONAL**

El beneficio más importante de una cirugía incisional (cirugía por colgajo) es el acceso que nos permite tener una visibilidad directa de la superficie radicular. Cuando el colgajo que hemos incidido es reflejado, nos permitirá gran movilidad del tejido gingival de tal forma

que podamos reposicionarlo y darnos un acceso al hueso para realizar las modificaciones óseas necesarias. Los pasos subsiguientes pueden reducir la profundidad de las bolsas, por lo que nosotros pensamos hará el mantenimiento periodontal más exitoso.

En la tabla que mostramos a continuación listaremos los procedimientos quirúrgicos de acuerdo a su grado de dificultad y complejidad. Asimismo, permitirá ver las diferentes variantes de acuerdo al grado de reflejo del colgajo, en el cual podrá reflejarse para realizar un alisado radicular y/o tener un acceso para procedimientos de cirugía ósea.

### **Niveles de tratamiento quirúrgico\***

- 1.- Incisión de colgajo sin reflejar el tejido conectivo insertado.
- 2.- Colgajo con ligero reflejo del colgajo de tejido conectivo insertado.
- 3.- Colgajo completamente reflejado sin procedimientos óseos.
- 4.- Colgajo mucoperióstico, con osteoplastia.
- 5.- Colgajo mucoperióstico con ostectomía.
- 6.- Colgajo mucoperióstico, con injerto de hueso.
- 7.- Colgajo mucoperióstico con colocación de membrana para regeneración tisular guiada.

\* Algunas veces denominado como «curetaje abierto»

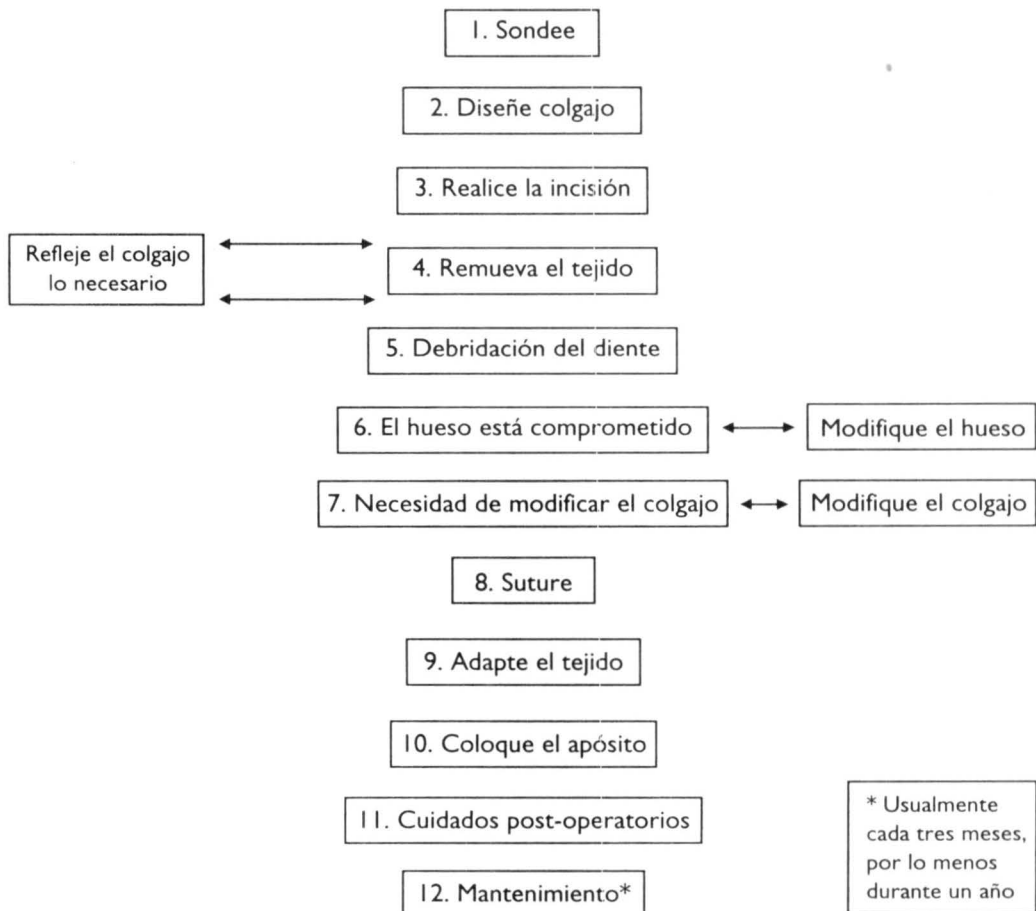
El principio de “contemple” -hacer las cosas lo más simple posible- prevalece aquí y en todas partes. Mantenga usted siempre esto como una regla.

Como una norma práctica de hacer las cosas, nosotros sugerimos que cuando se intervenga quirúrgicamente, comience desde el primer nivel en todos los casos, refleje el colgajo lo suficiente de tal forma que permita el acceso al diente (o aún para poder tener una mejor visibilidad del diente). No consideramos apropiado iniciar con un procedimiento de un colgajo completo (digamos de tercer nivel). De acuerdo como la cirugía se vaya desarrollando, la necesidad de aumentar el acceso o la movilidad del colgajo se requiera, iremos desinsertando y reflejando nuestro colgajo. Pudiera usted necesitar reflejar varias veces colgajos durante el curso de la cirugía.

A medida que la complejidad del procedimiento aumenta, los riesgos y consecuencias también se incrementan. De acuerdo al grado de complejidad del procedimiento au-

menta el periodo de cicatrización, así como el dolor post-operatorio. También es digno de tomar en consideración al momento de efectuar nuestra evaluación, si el operador aún cuando ha aplicado todos sus conocimientos y tiene algún resultado adverso (no importando por qué razón), el paciente de acuerdo a esta respuesta no estaría dispuesto a efectuar nuevamente este tratamiento. Si este paciente fuera referido posteriormente al especialista, el periodoncista tendrá que afrontar que estos pacientes estarán afectados psicológicamente por el tratamiento recibido.

En resumen, usted deberá valorar al paciente y decidir si se lograrán las metas con la cirugía realizada o propuesta.



### Paso 1 - Sondee

Sondee el área donde tiene planeado hacer su cirugía y mantenga en su mente la imagen de la profundidad de la bolsa. Examine el ancho de la encía insertada. Si es necesario sondee sobre los tejidos ya anestesiados para determinar la configuración del hueso. Piense sobre cada paso que tendrá que seguir del procedimiento quirúrgico antes de iniciar.

### Paso 2 - Diseño del colgajo

La incisión inicial determinará la configuración del colgajo. Antes de realizar la incisión piense, en el diseño de su colgajo, teniendo lo siguiente siempre en mente:

- A.- Ancho de la encía insertada.
- B.- Espesor del colgajo.
- C.- El colgajo cubrirá las áreas interproximales.
- D.- Punto de inicio y terminación del colgajo.

#### A.- Ancho de la encía

La incisión no debe reducir la dimensión vertical de la encía a menos de 2mm. Muchas autoridades recomiendan que esta es la mínima anchura, y esto impedirá la necesidad de implementar procedimientos adicionales con el fin de aumentar el ancho de la encía. Este procedimiento de «cirugía mucogingival» usualmente no es necesaria para el mantenimiento periodontal.

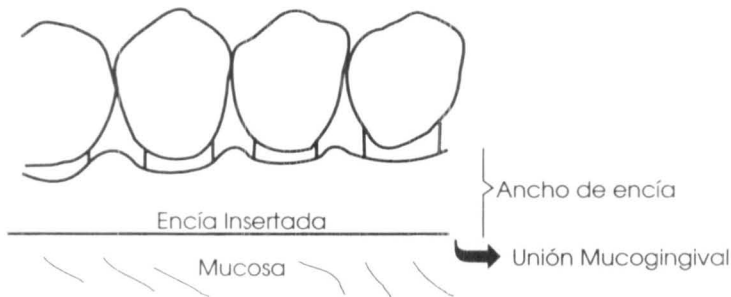


Fig. 19

Cuando la cantidad de encía insertada remanente es mínima, inicie su incisión a nivel del surco y no sobre la pared lateral del margen de la encía.

### B.- Espesor del colgajo

Si el espesor del colgajo es muy delgado, la irrigación de sangre del margen estará comprometida y pudiera necrosarse.

Si es muy ancho, el tejido una vez cicatrizado pudiera quedar muy abultado.

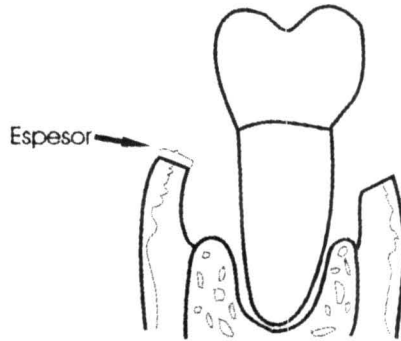


Fig. 20

### C.- Cobertura de las áreas interproximales

La incisión debe ser diseñada en forma festoneada cuantas veces sea posible.

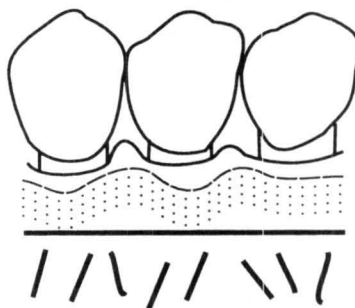


Fig. 21

El festoneado nos permite que el colgajo cubra la mayor cantidad de hueso posible en las áreas interproximales.



### D.- Punto de inicio y terminación

Con los dientes presentes:

Inicie y termine su incisión en el surco de la papila adyacente.

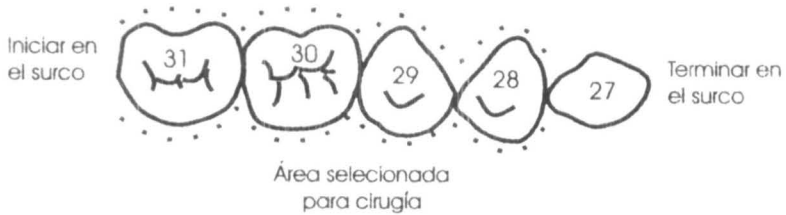


Fig. 22

En un área edéntula:

Cuando existan bolsas adyacentes a una área edéntula, una cuña proximal será necesaria. Dos tipos de cuñas, para remover el tejido pueden ser utilizadas:

Cuña proximal en forma de V



Vista oclusal

Cuña proximal rectangular



Vista oclusal

Tejido removido



Fig. 23

### PASO 3. - Haga incisión inicial

Utilice hojas de bisturí desechables para hacer la incisión inicial. A continuación dibujamos algunas de las hojas Bard-Parker cuyo diseño es el más utilizado.




Fig. 24

Existen muchas excepciones a la regla, uno generalmente hace su incisión inicial conservando la mayor cantidad posible de encía.

Usualmente esto quiere decir que iniciemos nuestra incisión lateralmente al margen libre de la encía y terminar la incisión en el hueso, ligeramente lateral a la cresta alveolar.

Trate de penetrar hasta periostio en todas las áreas. La hoja del bisturí deberemos dirigirla paralela a la superficie de la raíz. Si le es posible separe todo el epitelio sulcular del colgajo. El colgajo reflejado debe tener en su interior tejido conectivo sin remanentes de epitelio.

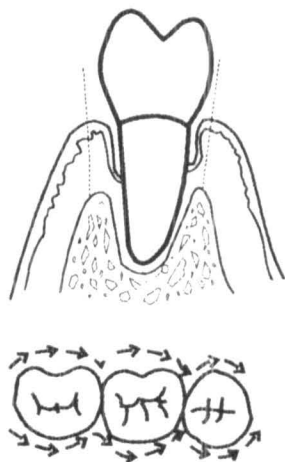


Fig. 25

Remanentes epiteliales sulculares que no sean removidos con el colgajo pudieran impedir que el nuevo tejido conectivo se reinserte.

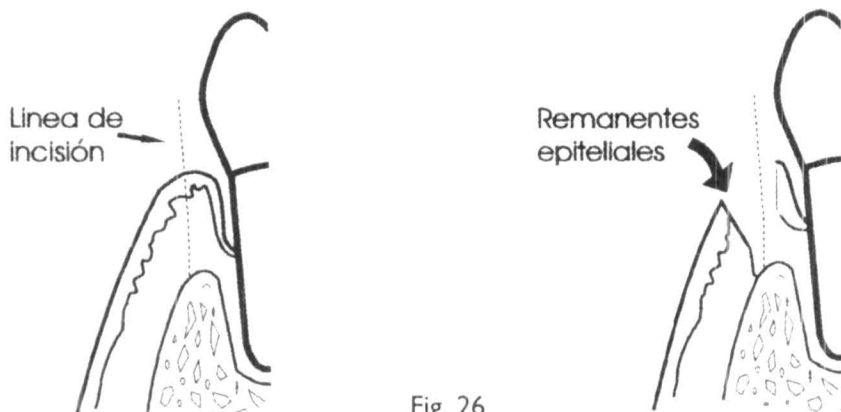


Fig. 26

En algunas ocasiones, sin embargo, no podremos remover todo el epitelio sulcular, sin correr el riesgo de adelgazar mucho el colgajo. En este caso será preferible retener parte del epitelio sulcular que dejar un colgajo tan delgado que pudiera subsistir. Cuando la encía que resta es muy angosta, conserve la encía haciendo su incisión inicial a nivel del surco.

Evite dejar su colgajo tan delgado que corra el riesgo de poder sobrevivir, o tuviera que remover toda la encía insertada con su incisión.

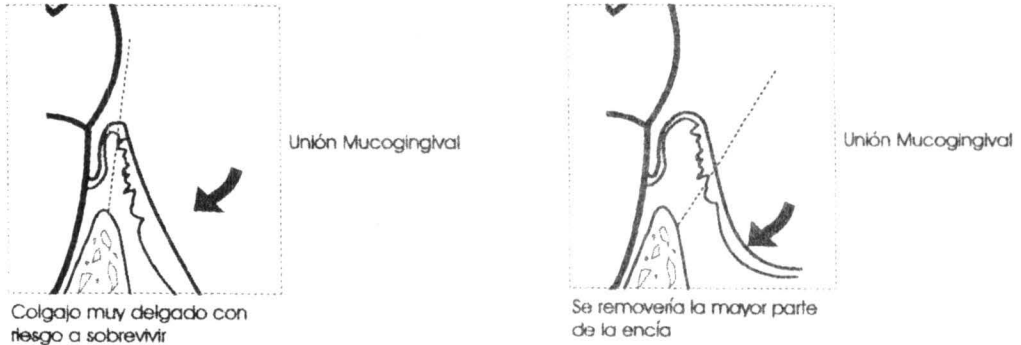


Fig. 27

### Refleje el colgajo si es necesario

Retraiga el colgajo lo suficientemente para tener acceso al tejido remanente que se encuentra rodeando al diente. Introduzca un elevador de periostio entre la incisión y rote utilizando como punto de apoyo por el hueso para liberar el colgajo. Recuerde que deberá mantener la superficie redondeada del elevador de periostio distante de la superficie del diente. La incisión deberá penetrar en el periostio. Si el reflejar el colgajo se dificulta, utilice el bisturí y penetre hasta periostio, entonces podrá usted reflejar fácilmente el colgajo mucoperiostico.

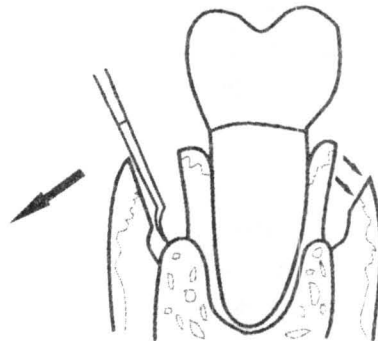


Fig. 28

## PASO 4 - Remoción del tejido

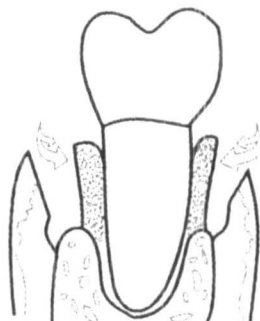


Fig. 29

Remueva el tejido inflamado de la pared del surco que se encuentra inmediata al diente y al hueso. Primero desprenda el tejido del diente y el hueso con el bisturí, cureta o bien un cincel. Después utilice una cureta grande para remover el tejido.

Es mucho más fácil remover el tejido si se mantiene íntegro en una sola pieza, que si se lacera o despedaza. También remueva el tejido granulomatoso que se encuentra recubriendo todas las deformidades óseas. Utilice escariadores para remover tiras de tejido en áreas de difícil acceso. Pudiera ser de ayuda para desprender el tejido de la cresta ósea, utilizar un bisturí intrepoximal. La remoción de este tejido pudiera considerarse como uno de los pasos más difíciles que nos lleva más tiempo en la cirugía por colgajo.

## PASO 5- Debridación radicular

En nuestra opinión, es la parte más importante del procedimiento quirúrgico, es planear un raspado y alisado radicular muy meticuloso para lograr debridar todas las superficies de la raíz.

Esto incluye:

- 1) Visibilidad de todas las superficies de la raíz para remover los cálculos.
- 2) Permitir explorar todas las áreas de la superficie radicular para detectar irregularidades que necesiten desvanecerse.

Irrige continuamente para tener visibilidad.

Asimismo, el debridamiento de las superficies radiculares y el alisado radicular no serán tema de este texto, este procedimiento solamente es mencionado como parte importante del tratamiento. Sin embargo, de no llevarse a cabo correctamente, el valor terapéutico sería cuestionable.

**PASO 6 - Decida si la forma del hueso es un problema**

Si la forma del hueso es un problema, éste deberá ser resuelto antes de suturar la herida. Por el momento nosotros asumiremos que el paciente no tiene problemas de deformaciones óseas.

Procedimientos para pacientes con deformaciones óseas serán discutidos en la Pág. 54.

**PASO 7 – Decida si el colgajo puede posicionarse adecuadamente o si será necesario modificarlo**

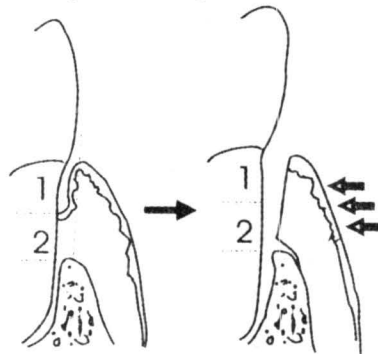
Si las bolsas periodontales deben ser eliminadas, el tejido gingival deberá reinsertarse a la superficie radicular durante el proceso de cicatrización, evitando que se vuelvan a formar las bolsas.

**Esto dependerá principalmente en cómo y cuándo el colgajo es reposicionado sobre la superficie radicular**

Para la encía le es mucho más fácil insertarse a la superficie radicular expuesta quirúrgicamente que a la parte de la raíz que formaba la bolsa y que había sido crónicamente expuesta a los productos bacterianos.

Para simplificar la superficie expuesta por la enfermedad deberá llamarse zona 1, mientras que a la superficie expuesta por la cirugía le llamaremos zona 2.

Fig. 30



### Cómo determinar donde el colgajo deberá ser colocado

Si el colgajo delineado en (A) es posicionado a nivel de la línea cervical como se muestra en (B), el colgajo en la zona 2 se adherirá al diente, pero la porción del colgajo de la zona 1 podrá insertarse. Si no se adhiere la zona 1 el resultado será que tendremos un surco gingival más profundo.

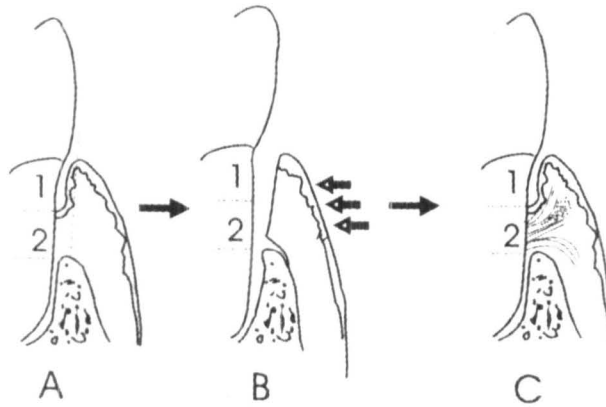


Fig. 31

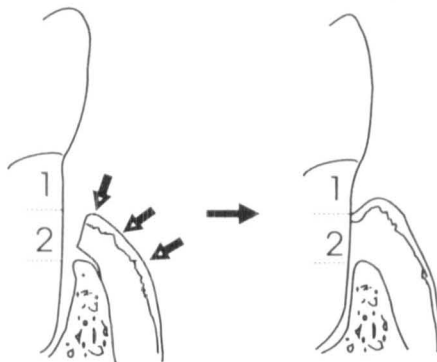
Hay que hacer notar que el colgajo puede o no puede insertarse en la zona 1. Aquellas situaciones en las que la inserción pudiera ocurrir en la zona 1 serán discutidas en la Pág. 65.

Por ahora, asumiremos, que la inserción de nuevo tejido en la Zona 1 es mínima.

Si el borde del colgajo es colocado entre la unión de la zona 1 y 2, la profundidad del surco después de la cicatrización será mínima (Fig. 32).

La posición del colgajo pudiera ser necesario modificarla para poder lograr esto.

Fig. 32



En la figura 30, el borde coronal de la zona 2 se encuentra a 1.8 mm aproximadamente del hueso. La zona 1 se extiende desde la línea cervical hasta el borde coronal de la zona 2.

Para reducir la bolsa, la posición ideal para el borde del colgajo será entre 1 y 2 mm coronal a la cresta alveolar.

Esta aproximación tiene la ventaja que la cicatrización de la herida en la zona 2 se lleve a cabo y se reduzca la profundidad de la bolsa. Hay muchas ocasiones, sin embargo, en que la reducción de la bolsa no se llega a concretar.

Si el colgajo puede ser posicionado donde nosotros lo deseamos entonces suturelo en la posición más conveniente.

Si el colgajo no puede ser posicionado aproximadamente, entonces tendremos que pensar en hacer algunas modificaciones a nuestro colgajo. Modificaciones a los colgajos serán discutidos al principio de la Pág. 62.

Por el momento asumiremos que no será necesario modificarlo.

### PASO 8 - Sutura

Inserte su aguja de sutura 2 a 3 mm del borde del colgajo y de ser posible céntrelo interproximalmente. La Fig. 33 nos muestra ejemplos de una buena o mala inserción.

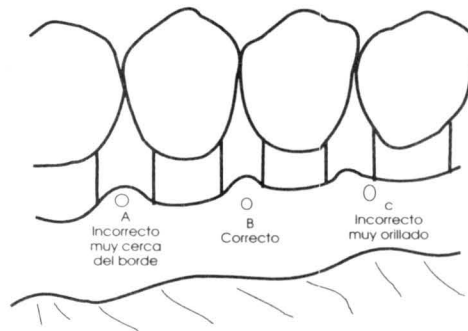


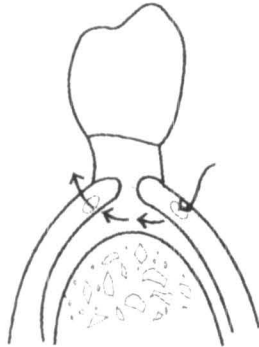
Fig. 33

Ajuste la sutura lo suficientemente para mantener su colgajo en posición. Si lo deja muy apretado, pudiera desarrollarse una necrosis y entonces el colgajo no se quedará en su lugar. Si por lo contrario queda muy flojo el colgajo no se mantendrá en su posición.



## Existen muchas técnicas de sutura

SUTURA INTERRUPTIDA



SUTURA CIRCULAR  
(vista interproximal)

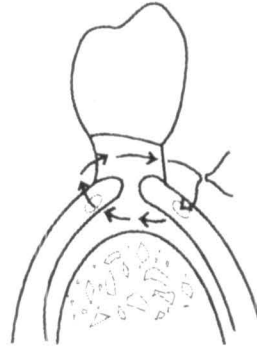


Fig. 34

Sutura en forma de 8 son fáciles y rápidas ya que la aguja de la sutura se inserta por la parte externa y usted puede ver el punto donde penetra en el colgajo. Esta es mejor

SUTURA EN FORMA DE «8»  
(vista interproximal)

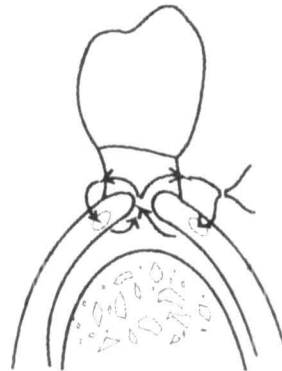
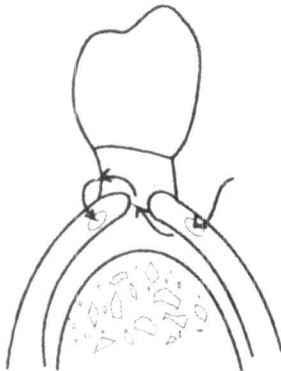
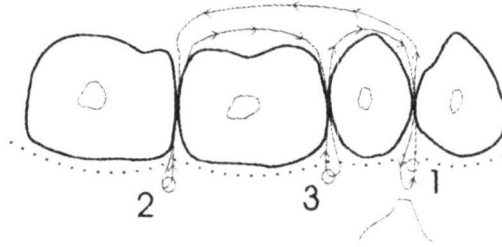


Fig. 35

cuando los colgajos no van a coincidir.

### Sutura suspensoria

La sutura suspensoria está indicada cuando sólo en un lado se ha hecho colgajo o bien cuando tenemos un colgajo con gran resistencia en relación al colgajo opuesto.



Con un solo colgajo:

Fig. 36

Inicio

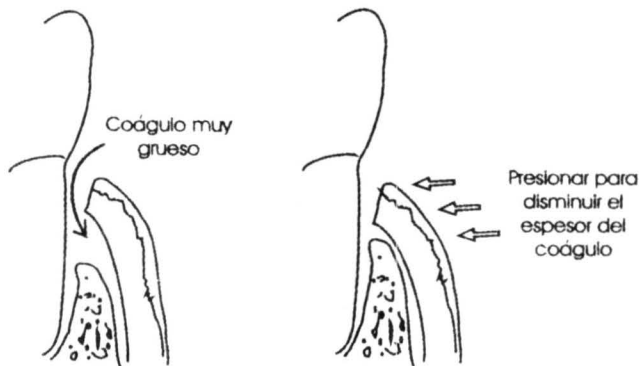
### Paso 9 - Adaptación de los tejidos

Después que las suturas han sido colocadas, utilice una gasa de 2X2 humedecida y presiónela contra el tejido por 2 minutos.

Esta presión suave pero firme contra el tejido, producirá un coágulo delgado entre el hueso, el colgajo y el diente (un coágulo firme y delgado puede ser de mayor ayuda para mantener el colgajo en posición durante la cicatrización que las mismas suturas).

Después de adaptarlo, examine la adhesión del área cortada haciendo una presión suave sobre el coágulo con un instrumento romo. No debemos percibir que se mueva. Si

Fig. 37



usted detecta que se mueve, aplique de nuevo presión y descanse.

### **Paso 10 - Aplique el apósito**

No existe investigación alguna que justifique el uso de los apósitos. Nosotros lo recomendamos en base a nuestras impresiones clínicas en que observamos que evita que el colgajo sea desplazado de su lugar y parece ser que la evolución postoperatoria para el paciente es mejor. Utilice un instrumento o una gasa húmeda de 2X2 para presionar el rollo de 1/8 de espesor, para colocar en su lugar el apósito.

Cubra toda el área de encía recortada. Mantenga la mayor parte de las coronas expuestas por razones estéticas y mantenga las caras oclusales libres de apósito. Suavemente mueva con sus manos los labios para asegurarse que el apósito no se encuentra sobre - extendido en las áreas de la mucosa móvil. Utilice un instrumento apropiado para presionar suavemente entre los espacios interproximales. No force el apósito entre el colgajo y el diente.

Algunas veces los nudos de las suturas quedan atrapados en el apósito periodontal. Esto no será problema, si éstos han sido anudados hacia el área bucal. Suavemente mueva el apósito del área bucal mientras observa la sutura del área lingual que se estira. Esta parte que usted observa en el área lingual deberá ser cortada. Esta es la manera más segura de remover el apósito vestibular evitando dañar al momento de jalar el tejido.

### **Paso 11 - Cuidados post-operatorios**

Instrucciones al paciente.

Explique los cuidados post-operatorios al paciente. Adicionalmente prepare por escrito las instrucciones post-operatorias. A un paciente que ha tenido la experiencia de la cirugía periodontal no espere que recuerde las instrucciones paso por paso de lo que usted le ha mencionado.

Las instrucciones por escrito deben de tener lo siguiente:

- Apósito - Qué es, qué hace y qué hacer si se afloja.
- Inflamación - Cómo disminuirla y si se espera que esto ocurra.
- Dolor- Si se presenta y cómo controlarlo.
- Sangrado - Si se presenta, indica problemas y qué hacer en su caso.
- Control de Placa - Cómo manejarse en el área del apósito.

- Dieta - Qué es lo que no se debe de comer.

### **A quien llamar en caso de complicaciones**

En las siguientes páginas ponemos un ejemplo de las explicaciones postquirúrgicas que podemos dar a nuestros pacientes después de una cirugía periodontal.

Instrucciones para Pacientes después de una cirugía periodontal.

### **Actividades**

-Por el resto del día, restrinja sus actividades a aquellas que requieran un mínimo esfuerzo.

### **Sangrado**

-Ligero sangrado pudiera estar presente en las primeras cuatro o cinco horas después de la intervención. Esto no es inusual. Si el sangrado continúa, con una gasa aplique una presión firme sobre la herida durante 20 min. Repetirlo si es necesario. No remueva la gasa durante este periodo. Bajo ninguna condición deberá enjuagarse para tratar de parar el sangrado. Si el sangrado persiste llame al operador.

### **Molestias**

-Algunas molestias y dolor son de esperarse cuando la anestesia pasa. Si se le ha dado una prescripción para el dolor, tome el medicamento, siguiendo las instrucciones que se le han dado. Si el dolor persiste llame al operador. Espere algo de sensibilidad en sus dientes, especialmente a los cambios térmicos.

### **Apósito**

-Observe algún material que se encuentra rodeando a sus dientes. Este es un apósito quirúrgico, evite perturbarlo. Endurecerá en un par de horas. Evite tomar bebidas calientes en este lapso de tiempo. El apósito deberá permanecer durante toda la semana, el cual podrá ser removido o reemplazado por otro. No es inusual que durante la semana observe que se desprenden pequeñas partículas del apósito. Si llegara a desprenderse una porción grande y usted percibe molestias o dolor llame a su operador.

### **Alimentación**

- Es recomendable que limite su alimentación con una dieta blanda inmediata-

mente a su cirugía, tratando posteriormente de restituir por una dieta regular. Evite masticar por el área donde ha sido intervenido. Evite tomar líquidos calientes durante el primer día, utilice sólo líquidos fríos. Evite alimentos muy sazonados, con especias o picantes.

### **Cuidados en casa**

- Siga las indicaciones de cepillado y uso de hilo dental lo más cuidadosamente posible en las áreas donde no ha sido intervenido. Si se ha colocado un apósito quirúrgico, cepille las caras oclusales de sus dientes cuidadosamente, Si no se ha colocado apósito, con un cepillo suave, cepille sobre el área que ha sido intervenida muy cuidadosamente. Trate de remover la placa y restos de alimento lo mejor posible. Cepille su lengua.

### **Enjuagues**

- Enjuagarse no es una parte importante después del tratamiento. El único propósito para lo que puede ser útil es para hacerse sentir que su boca está limpia. Evite enjuagarse en ese día. Empiece si lo desea al día siguiente enjuagando cada dos horas con cualquier enjuagatorio recomendado, diluyendo en agua tibia. Si llegara a prescribirse clorhexidina, utilícela por las noches siguiendo las instrucciones de su prescripción.

### **Inflamación**

- En algunos casos pudiera presentarse inflamación utilice una bolsa de hielo envuelta en un lienzo aplicándola por 15 min. durante las siguientes cuatro horas, a fin de limitar la inflamación; si usted presentara una inflamación exagerada en el área intervenida o en el cuello, llame a su operador.

Si cualquier otro problema llegara a presentarse, llame a su operador:

Nombre \_\_\_\_\_

Teléfono \_\_\_\_\_

Horarios \_\_\_\_\_

### **Primera visita post-operatoria a una semana**

·Remueva el apósito lingual.

- Mientras se mueve el apósito bucal, vea si las suturas no se estiran por el área lingual (corte las suturas que usted observe, se encuentran los nudos entre el apósito).
- Corte y remueva las suturas.
- Use una gasa humedecida de 2x2 y limpie el área.
- Si existen algunos cálculos, remueva suavemente con una cureta.
- Puede pulir los dientes muy cuidadosamente con una pasta de pomez, una copa de hule y una cinta dental.
- De instrucciones para la segunda semana en cuanto a molestias, sangrado y control de placa.

### **Visitas post-operatorias subsecuentes**

El paciente deberá revisarse cada semana hasta que los tejidos hayan cicatrizado y permita a la persona un control de placa. La mayoría de los casos sólo necesitan de una o dos visitas post-operatorias. Después de esto el paciente deberá ser citado con la regularidad pertinente para vigilar un mantenimiento lo mejor posible. (Cada 3 o 4 meses según lo requiera cada caso).

## Parte III

### Problemas de forma ósea

En esta sección nosotros sugerimos que para obtener una cicatrización apropiada el colgajo deberá ser colocado entre las zonas 1 y 2. Frecuentemente, sin embargo, el hueso remanente pudiera darnos algunos problemas.

La forma del hueso pudiera interferir en la localización del colgajo gingival al momento de colocarlo en el lugar deseado. En todos los diagramas anteriores de los colgajos el hueso tiene una posición convencional, ahora observaremos los casos donde el hueso puede complicar la posición de los colgajos:

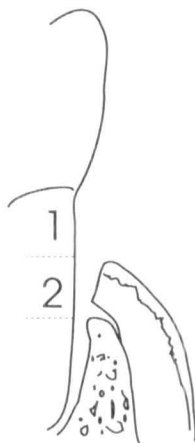


Fig. 38

Esto no es sin embargo, la forma que se presenta en todos los casos.

Aquí por ejemplo, el hueso inmediato impide que el colgajo llegue a la zona 2:

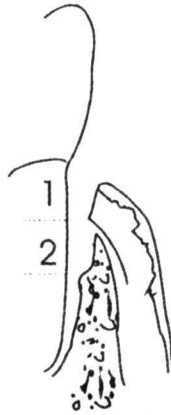


Fig. 39

En este caso, uno deberá considerar la modificación del contorno del hueso remanente. Si el colgajo es colocado sobre el hueso remanente en zona 1, es muy posible que al cicatrizar se observe un surco gingival más profundo.

Deberemos decidir si el hueso es un problema, en caso afirmativo, modifique el contorno del hueso.

### **Modificación del contorno del hueso**

Hay dos formas de modificar la forma inadecuada del hueso.

Estas son:

- 1.- Buscar la manera de formar nuevo hueso a un nivel más coronal (relleno óseo).
- 2.- Recontornear el hueso previendo de esta forma llevar nuestro colgajo a la posición deseada. (remoción ósea).

La primera forma de este método, involucra un cambio en la posición de las zonas, de tal manera que podamos inducir la formación de nuevo hueso.



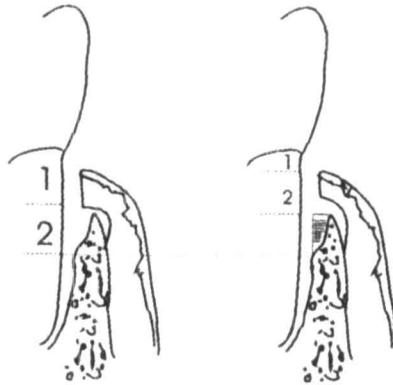


Fig. 40

En el procedimiento de arriba, el objeto es crear una nueva zona 2.

La posición final de la inserción epitelial y las fibras supracrestales es que estén en una posición más coronal.

El resultado de relleno de hueso es bueno cuando es posible lograrlo. Pero cuando no es posible, uno tendrá que evitarlo, de tal manera que no se forme un surco profundo después de la cicatrización, esto será posible removiendo el hueso de tal forma que permita una apropiada posición del colgajo.

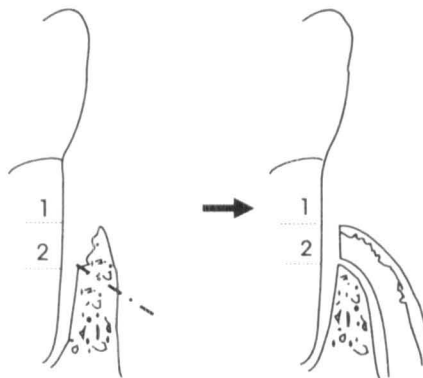


Fig. 41

La elección entre las dos formas del método es frecuentemente simple.

La mayoría de las veces ambos procedimientos son utilizados para eliminar bolsas.

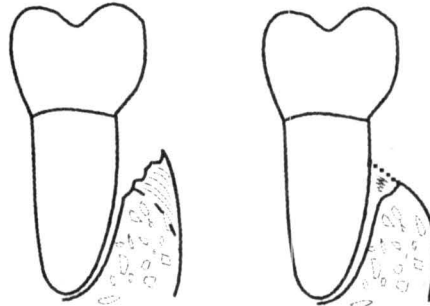


Fig. 42

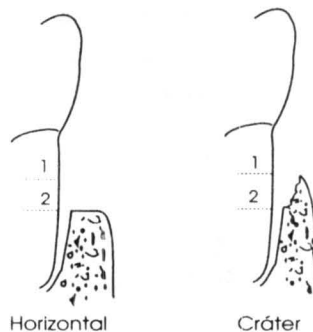
¿Cómo puede uno decidir cuándo está indicado optar por la formación de nuevo hueso o removerlo o ambos, o ninguno?

Primero, es determinar las características del defecto que nos permitirá rellenar con nuevo hueso. Este tipo de nueva formación de hueso se refiere al concepto de nueva inserción. Esto nos conlleva al crecimiento de:

- Nuevo hueso alveolar (relleno óseo).
- Nuevo cemento con fibras de Sharpey's.
- Nuevo ligamento periodontal.

La forma del defecto en el hueso es el factor más importante para poder predecir la formación de nuevo hueso. Al describir la morfología del hueso dos términos son generalmente empleados. Estos son pérdida horizontal y forma de cráter.

Fig. 43



Por supuesto, cualquier combinación y/o variación de estas condiciones es posible.

Solo los cráteres tienen el potencial para el crecimiento de nuevo hueso, no todos, sólo algunos de ellos.

Tres factores importantes pueden dar lugar a la posibilidad de que el cráter se rellene con hueso.

Estos son:

- 1.- La mayor cantidad de paredes remanentes del hueso que forman el cráter.
- 2.- Un orificio angosto hacia oclusal.
- 3.- Corto tiempo de exposición de la superficie radicular.

Algunos autores sienten que las posibilidades de éxito aumentan, en algunos casos si se utilizan injertos autógenos de hueso, como son coágulos óseos tomados de una área adyacente al hueso, o tejido esponjoso de la cresta ilíaca. Estos procedimientos no son descritos en este libro puesto que consideramos son casos que deberán manejar los especialistas de la periodoncia.

Aún cuando todos los factores que observamos sean favorables, sin embargo no todos los cráteres cicatrizan satisfactoriamente logrando una nueva formación de hueso. Generalmente, uno debe valorar los beneficios de la segunda alternativa: Remoción de hueso.

### **Remoción de hueso**

Cuando hemos agotado todas nuestras expectativas y no observamos una posibilidad razonable de rellenar, tendremos que remover la porción de hueso que nos estaría impidiendo que nuestro colgajo llegara hasta las zonas 1 y 2. Pero esto también no es verdad en todos los casos.

Por ejemplo:

La mayoría de las ilustraciones previas, como la siguiente, nos muestran sólo los aspectos bucal o lingual.

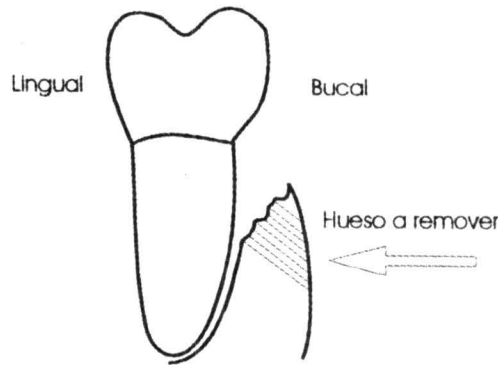


Fig. 44

Ahora vamos a observar otro ángulo. Aquí tenemos otro caso donde al remover el hueso debilitará el soporte del diente adyacente.

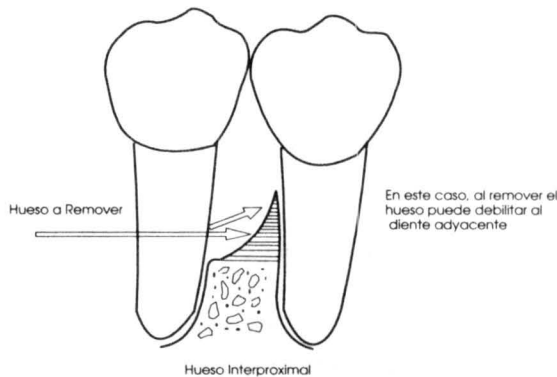


Fig. 45

El problema es que el hueso de soporte se va a perder cuando se tiene que remodelar. El hueso de soporte contiene ligamento periodontal funcional e insertado. Hay ocasiones que al remover el hueso de soporte pudiera ser más comprometedora que dejando que persista la irregularidad ósea.

La remoción del hueso de soporte se le conoce como «osteotomía». La remoción del hueso que no está clasificado como de soporte, es decir, que no contiene ligamento periodontal se le conoce como «osteoplastia». Ambos tipos de remoción de hueso están ilustrados en la siguiente figura.

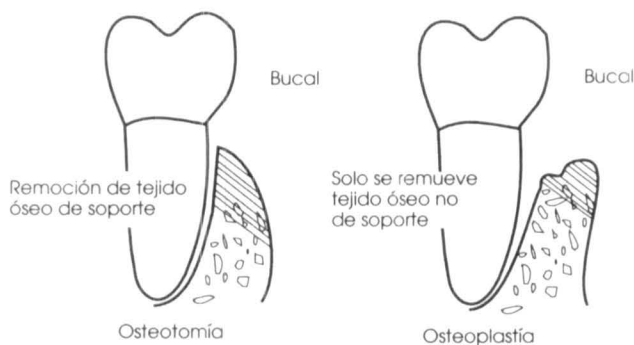


Fig. 46

## Técnicas para modificar los contornos del hueso

### Relleno de hueso

La mayoría de los terapistas creen en la conservación y formación de nuevo hueso, se puede lograr si meticulosamente removemos todo el tejido blando que rodea el cráter óseo antes de suturar el colgajo en su lugar.

### Remoción de hueso

Utilice pinzas rongeurs, cinceles, limas o fresas de diamante para remover el hueso. Tenga cuidado de no dañar las raíces contiguas. Para evitar el calentamiento del hueso con los instrumentos rotatorios, asegúrese de irrigar, lo que también le proporcionará una mejor visibilidad del campo operatorio. En algunas ocasiones tendrá que reflejar más el colgajo para poder tener un mejor acceso y visibilidad de los cráteres.

### Resumiendo

Para evitar que se vuelva a formar un surco gingival profundo después de cicatrizar, en la mayoría de los casos el colgajo deberá ser ubicado entre las zonas 1 y 2 (en un punto 1-2mm coronal al hueso crestalveolar).

La forma del hueso pudiera interferir en llevar el colgajo a la posición deseada. En estos casos la mejor solución sería «ganar» nuevo hueso, pero esto sólo es posible en algunas deformaciones con un «cráter» y con una morfología adecuada para lograrlo. La mejor elección será remover el hueso «no soportado». Esto es posible primeramente con

aquellos casos que se presentan en bucal o lingual: formaciones óseas deformantes, pero este objetivo no podrá ser utilizado para resolver todos los problemas por cambios morfológicos en el hueso. Como último recurso optaremos por remover «hueso de soporte» en función de lograr llevar nuestro colgajo a la posición deseada. Este procedimiento, sin embargo, pudiera comprometer más el tratamiento que la misma enfermedad, especialmente conociendo de antemano que este hueso ya no será recuperable. En estos casos, en lugar de lograr una forma perfecta del hueso por las posibles consecuencias post-operatorias, deberemos aceptar el tener un surco más profundo.

La mayoría de los periodoncistas podría estar de acuerdo en los conceptos vertidos anteriormente, pero aún ahora existen muchos aspectos en las técnicas quirúrgicas que son muy controversiales.

## Parte IV

### Modificación del colgajo

Existen dos aspectos muy importantes para la modificación de los colgajos. Uno es remover todo el tejido de granulación remanente y otro es recortar, recontorneando a fin de permitir una posición apropiada del colgajo.

#### **PASO 1- Remoción del tejido de granulación residual**

Inspeccione la parte interna del colgajo. Si está presente el tejido de granulación, éste aparecerá con un color rojizo, gelatinoso, sobre la base del tejido conectivo. Es difícil de describir pero una vez que se ha visto y sentido, no será difícil de reconocer.

Utilice tijeras, curetas afiladas, bisturíes, fresa de diamante o cualquier cosa conveniente para poder remover cualquier tejido residual de granulación en la parte interna del colgajo.

Un contorno gingival no logrado puede ser resultado de no haber removido este tejido de granulación.

#### **PASO 2- Ajustes en la posición**

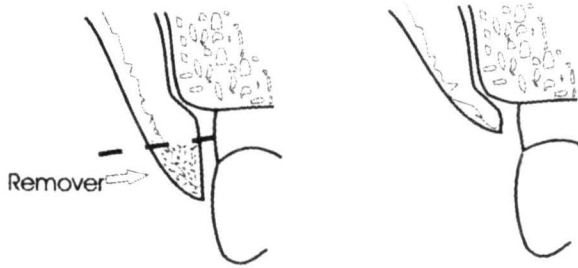
Observe usted si el colgajo puede ser llevado a la posición deseada. Esto pudiera provocar que moviéramos éste más coronal o apicalmente a fin de lograrlo.

##### **(a) Bucal y lingual**

En el lado bucal de la maxila y en el bucal y lingual de la mandíbula, es posible reflejar el colgajo del hueso adyacente con un elevador de periostio, hasta lograr que éste se mueva libremente. Entonces mueva el colgajo en sentido vertical, apical o coronal. Si es necesario, haga la incisión vertical para liberar el colgajo que permita moverlo en dirección lateral.

**(b) Paladar**

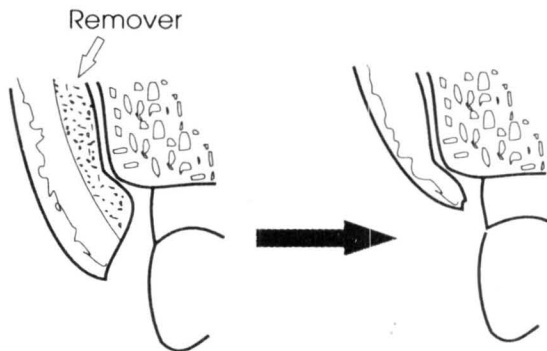
En el área palatina, es necesario realizar una técnica diferente para lograr ajustar el colgajo en la posición deseada. Si el colgajo está muy largo, remueva parte del tejido del reborde coronal (vea dibujo).



Disminución del colgajo Palatino

Fig. 47

Si el colgajo palatino es muy grueso para poder colocarlo apropiadamente, remueva parte del tejido de la pared interna del colgajo. La técnica para «adelgazar el colgajo es difícil». Es conveniente hacer hincapié que un buen planteamiento inicial de nuestra incisión muy frecuentemente minimiza problemas subsecuentes.



Adelgazando el colgajo Palatino

Fig. 48



Mover el colgajo palatino a una posición más coronal también es difícil.

En algunas ocasiones incisiones adicionales pueden hacerse y una porción del colgajo podrá ser rotada coronalmente. Asegúrese que la base insertada tenga una buena irrigación para dar viabilidad al colgajo.

Moviendo el colgajo palatino a una posición más coronal.

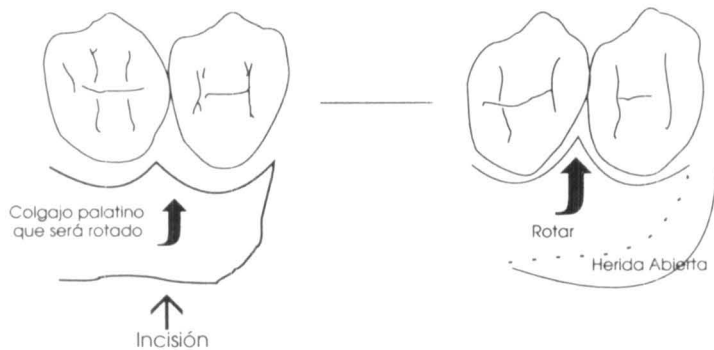


Fig. 49

## **P**arte V *Cicatrización de la herida*

Los resultados finales de la cirugía periodontal dependen íntimamente de los procesos de cicatrización. Existen algunos detalles adicionales que aumentan las posibilidades de buenos resultados, ya que la cirugía periodontal no es tan simple como parece. Para aprender un poco más acerca de estos finos detalles, procederemos a examinar la cicatrización, así como aquellos factores que pueden o no pueden ayudar a ella.

### **Buenos resultados**

«Buenos resultados» cubre un rango de posibilidades. Ciertamente se logrará una nueva inserción epitelial, la cual se desarrollará entre la unión de las zonas 1 y 2 considerando esto como un resultado aceptable.

Existirán situaciones, sin embargo, en que la nueva inserción epitelial, se desarrollará entre la unión de las zonas 1 y 2 considerando esto como un resultado aceptable.

Habrán otras más en que la nueva inserción epitelial se logre en la zona 1. Esto será aún un mejor resultado.

Hemos mencionado en este texto, que la zona 1 (área patológica de la exposición del cemento) ha sido designada como una variable que desconocemos, o bien que puede variar la capacidad de inserción de los colgajos. Sin embargo, algunos cirujanos, rutinariamente intentan lograr colocar lo más coronalmente su colgajo en la zona 1. Reclamos de gran éxito en este aspecto son comprobados con otros reportes de fracasos. Esto es uno de los aspectos más controversiales de la cirugía periodontal.

Histológicamente, existen dos mecanismos por los cuales se lleva a efecto la cicatrización en la zona I. Esto puede ser: 1) Formándose una nueva inserción de tejido conectivo, 2) por una inserción epitelial larga.

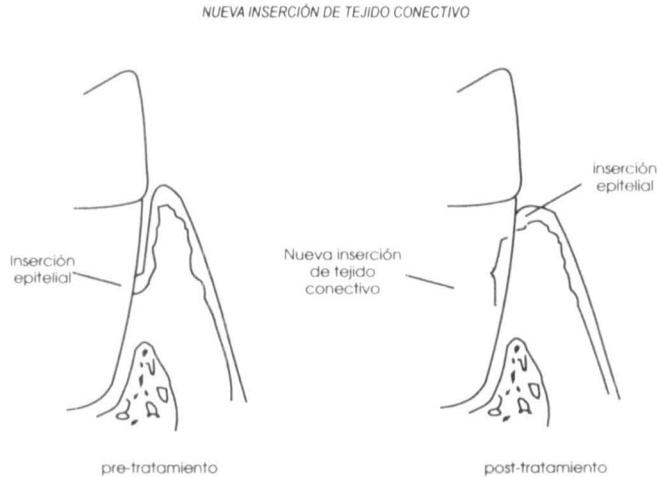


Fig. 50

En la zona I estarán localizados nuevo tejido conectivo, nuevo cemento y fibras de Sharpey. En el mejor de los casos, pudiera desarrollarse nuevo hueso de soporte.

Otra de las posibilidades que pueden suscitarse en la zona I es la formación de una inserción epitelial larga. En este caso el resultado es que la base de la inserción epitelial permanece al mismo nivel del área pretratada. Esta inserción epitelial alargada se debe probablemente a una improvisación de la adherencia epitelial a la superficie radicular postoperatoria. Este resultado desde el punto de vista clínico es considerado como menos favorable que la nueva inserción de tejido conectivo, ya que muchas autoridades en la materia consideran que la inserción epitelial larga es débil y más susceptible a que la patología se restablezca, no así cuando existe inserción con tejido conectivo.

El cirujano exitoso debe entender que estas variantes pudieran ocasionar un resultado indeseable y la presencia de este suceso pudiera en algún momento pensar en no realizar un procedimiento quirúrgico. Sin embargo, debemos enfatizar en los factores benéficos, los cuales elevan las expectativas de lograr resultados favorables.

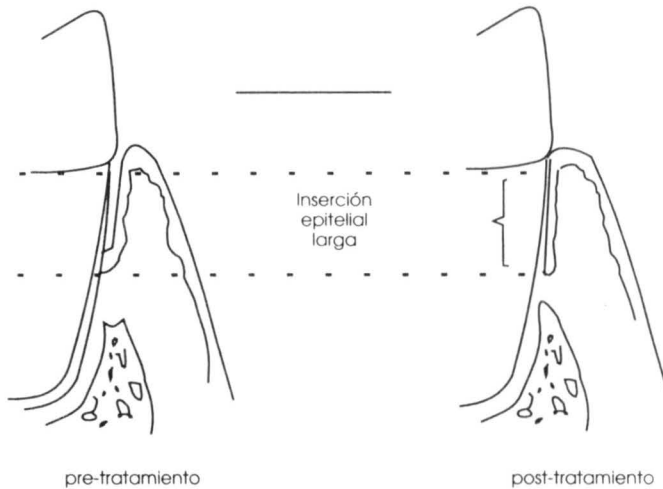


Fig. 51

## CIRUGÍA EXCISIONAL

Teniendo conocimiento de que el nuevo epitelio prolifera a través de la superficie del tejido conectivo aproximadamente medio milímetro por día, entre más largo sea el bisel (mayor la superficie de cicatrización), mayor el tiempo de cicatrización requerido. En heridas extensas uno puede observar sangrado en la superficie cuando se instrumenta por lo menos 4 o 5 semanas después. La nueva inserción epitelial se formará en el borde donde la incisión se recarga sobre la superficie del diente, pero pudiera quedar más apicalmente si el tejido conectivo inmediato es removido durante el raspaje y alisado radicular.

El nuevo surco es formado por proliferación. De ahí uno debe esperar que parte de la superficie radicular quede expuesta por la escisión realizada sobre el tejido gingival. Si el nuevo surco gingival que se ha formado se inflama desde un principio, ya sea por acumulación de placa, la migración de la inserción epitelial se puede suscitar y pudiera retardar finalmente la cicatrización. Para mejorar la cicatrización, se recomienda pulir el sitio del área intervenida una vez que se ha removido el apósito e instituir el control de placa lo más rápido posible. Pudiera ser requerido el realizar visitas múltiples hasta que el área esté apropiadamente cicatrizada para que el paciente pueda tener un buen control de placa.

## CIRUGÍA INCISIONAL

Hemos establecido con anterioridad que el colgajo pudiera cicatrizar en la zona 2 y pudiera o no en la zona 1. La realidad es que esto es más complejo y pudiera ser posible, con una cicatrización no deseable, que la nueva inserción epitelial se ubicara más apicalmente de lo anticipado. Asimismo es posible que en circunstancias diferentes, una nueva inserción de tejido conectivo y una nueva inserción epitelial pudiera lograrse a una posición más coronal de lo usual.

La cicatrización involucra epitelio, tejido conectivo y en algunos casos hueso. Primeramente se forma el coágulo entre el diente y el colgajo. El epitelio comienza a emigrar apicalmente a lo largo de la pared interna del colgajo y eventualmente se formará una inserción epitelial entre la unión de las zonas 1 y 2. Al mismo tiempo, el tejido conectivo empieza a diferenciarse, se forma nuevo cemento y se reinserta en la zona 2 de la superficie del diente.

La mayoría de los estudios clínicos en los que se establece reinsertación en la zona 1, al medir indican «ausencia de la bolsa» o bien disminución de la distancia de la unión cemento - esmalte al punto de inserción de la bolsa que existía previamente. Pero que existen pocas evidencias de cortes histológicos, tenemos pocos elementos evidenciales que nos puedan comprobar la naturaleza de la inserción que ha ocurrido en la zona 1.

### I.- Presencia de cráteres óseos.

Donde pudiera rellenarse de hueso (ver Pág. 60) existen muchas posibilidades de que se forme con nuevo tejido conectivo.

### II.- Corto tiempo de exposición de la superficie radicular.

Si el periodo de exposición del cemento radicular ha sido corto, existen muchas posibilidades de una reinsertación. En un absceso periodontal agudo en donde grandes cantidades de la superficie radicular pudieran quedar expuestas después de varios días, el pronóstico es excelente. A medida que el tiempo de exposición de la inserción aumente, las posibilidades de nueva inserción disminuyen. Con la periodontitis pudiera ser se suscite una nueva inserción en la parte apical recientemente expuesta de la raíz.

III.- Tejidos sanos previos a la cirugía.

En orden de tener menos inflamación presente al momento de efectuar la cirugía, alisado radicular y un buen control de placa deberán haberse concluido. El fumador crónico puede ser una causa adicional para que los tejidos prevelezcan inflamados.

IV.- Buen control de placa durante la etapa de cicatrización.

V.- Características individuales de cicatrización del paciente.

VI.- Ausencia de trauma.

VII.- Buena adaptación del colgajo.

Caffese y Ramfjord han demostrado que una mala adaptación del colgajo tendrá como resultado una cicatrización pobre. En el mismo estudio, ellos demuestran que una buena adaptación conlleva una alta capacidad de inserción del colgajo.

Una adaptación apropiada se logra obtener en las superficies lingual y bucal. La adaptación interproximal, sin embargo, es mucho más difícil ya que las superficies radiculares son divergentes hacia el área apical. Y una presión lateral del colgajo es casi imposible de lograr:

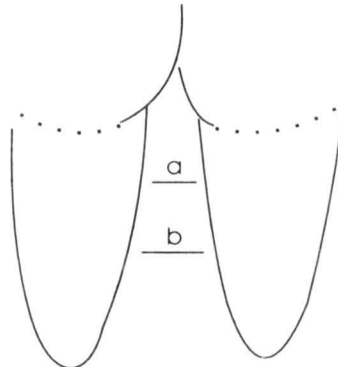


Fig. 52

Un colgajo que hemos removido de la posición "a" y tratamos de llevarlo a la posición "b" no puede estirarse para adaptarse en ambas superficies.

Una buena adaptación del colgajo en las áreas interproximales pudiera prevenirse si no hay pérdida de tejido (preservando en el diseño del colgajo la mayor proporción del tejido interproximal).

A medida que avanza a la zona posterior, las dimensiones B-L de los contactos interproximales se hacen más anchos y por lo tanto se dificulta más el obtener suficiente tejido para que se adapte.

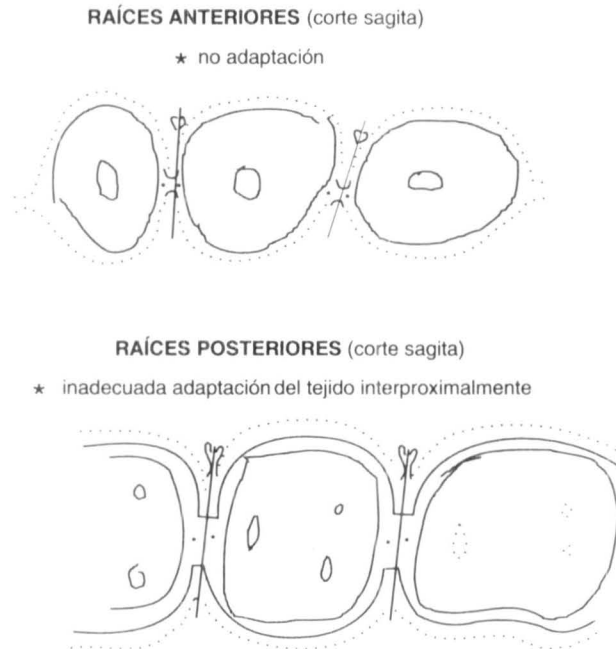


Fig. 53

## RIESGOS QUE NOS PUEDEN LLEVAR A UN POBRE RESULTADO

### 1.- Control de placa deficiente.

Resultados clínicos y de investigación recientes señalan que el control de placa por los pacientes es probablemente el factor más importante para mantener la salud periodontal después de haber sido tratados con cirugía periodontal. Un control de placa deficiente por el paciente podemos garantizar un fracaso del tratamiento.

## II.- Trauma de los tejidos.

El trauma de los tejidos puede interferir en la cicatrización. Tanto un manejo excesivo en los tejidos como un tiempo prolongado en la cirugía son factores traumáticos que aumentan el potencial para el dolor, inflamación y un pobre post operatorio quirúrgico.

## III.- Espesor inadecuado del colgajo.

La necrosis del colgajo se puede llevar a efecto si esto es muy delgado, ya que la irrigación del mismo será inadecuada. La necrosis del colgajo nos llevará a la exposición del diente, requerirá tiempo adicional para formar el tejido de granulación que cubra la herida.

Adicionalmente esto aumentará el dolor postoperatorio y pudiera también conllevar a una gran pérdida del tejido de soporte periodontal, como son ligamento y hueso.

## IV.- Remoción incompleta del epitelio.

El epitelio residual del surco de la superficie interna del colgajo puede interferir en la formación de la inserción, dando como resultado postoperatoriamente en un surco gingival más profundo.

## V.- Adaptación deficiente.

Entre mayor sea la distancia entre el diente y el colgajo, los riesgos de un pobre resultado aumentan. Cuando el colgajo no está íntimamente en contacto con el diente, la cicatrización; se prolonga y habrá un retardo en la cicatrización como ocurre en una cicatrización por segunda intención.

## **LA INCISIÓN QUIRÚRGICA Y LA HERIDA**

Con la cirugía incisional, el diente forma parte de una de las paredes de la herida. Como una cortada de la piel, la cicatrización inicial involucra al epitelio con migración y proliferación; entre más pequeño sea el espacio entre el diente y colgajo, se disminuye la tendencia a que el epitelio emigre a lo largo de la superficie del diente. Un espacio amplio entre el colgajo y el diente por otro lado, puede ocasionar una penetración más apical del epitelio, que pudiera dar como resultado en este caso, una inserción epitelial colocada más apicalmente.



CICATRIZACIÓN CON BUENA ADAPTACIÓN

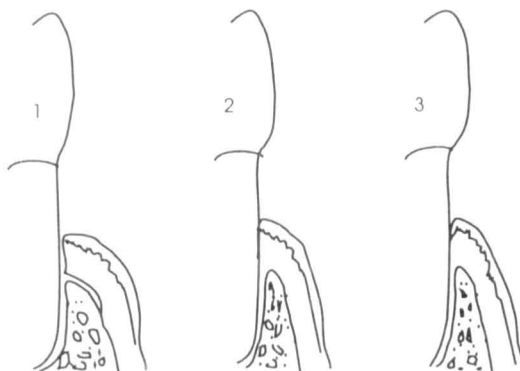


Fig. 54

CICATRIZACIÓN CON UNA POBRE ADAPTACIÓN

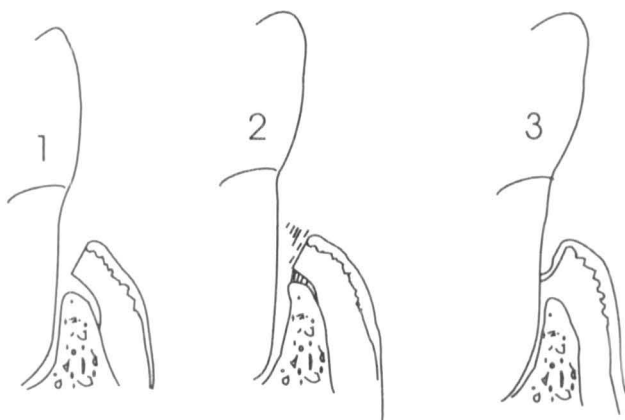

Fig. 55

Una adaptación pobre puede ser el resultado de un diseño inapropiado en la incisión del colgajo o por una inadecuada adaptación o suficiente tensión de la sutura al momento de colocar el colgajo. La posición del colgajo puede cambiar por descuido al momento de colocar el apósito, o bien cuando las suturas que mantienen el colgajo en posición se pierden tempranamente. Infecciones postoperatorias o inflamación pueden desplazar los colgajos.

## VI.- Exposición Ósea.

El tejido óseo expuesto durante la cirugía y posteriormente recubierto con el colgajo desencadena una actividad osteoclástica, esperando nosotros la regeneración de nuevo hueso. No podrán ser observadas evidencias histológicas de una completa cicatrización en varios años. La mayoría de las investigaciones nos indican que no existe una significativa pérdida permanente de hueso si éste es tratado cuidadosamente con una técnica apropiada, y cubierto con el colgajo completamente durante el procedimiento quirúrgico. Con una técnica deficiente podremos observar una pérdida permanente del hueso de soporte.

Diferentes patrones de cicatrización pueden ocurrir cuando dejamos el hueso expuesto. Si la parte expuesta de hueso consiste en una pared cortical delgada, ésta frecuentemente la perderemos. Si existe un tejido esponjoso por debajo de esa cortical, las oportunidades de que no se suscite una pérdida permanente de hueso son buenas, sin asegurar que pudiera ocurrir una pérdida ósea. Por ejemplo

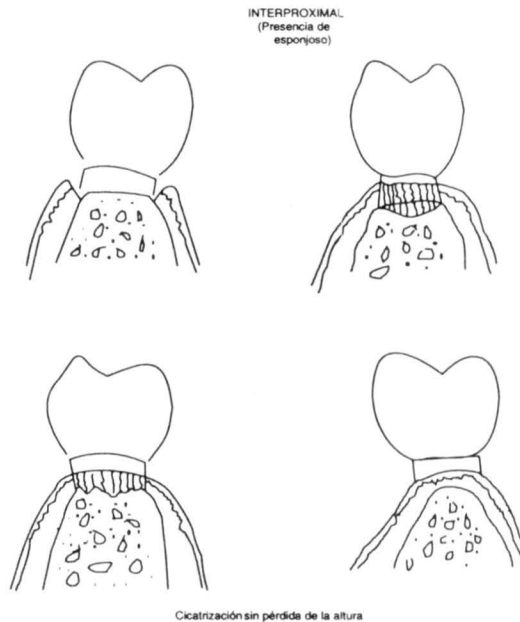
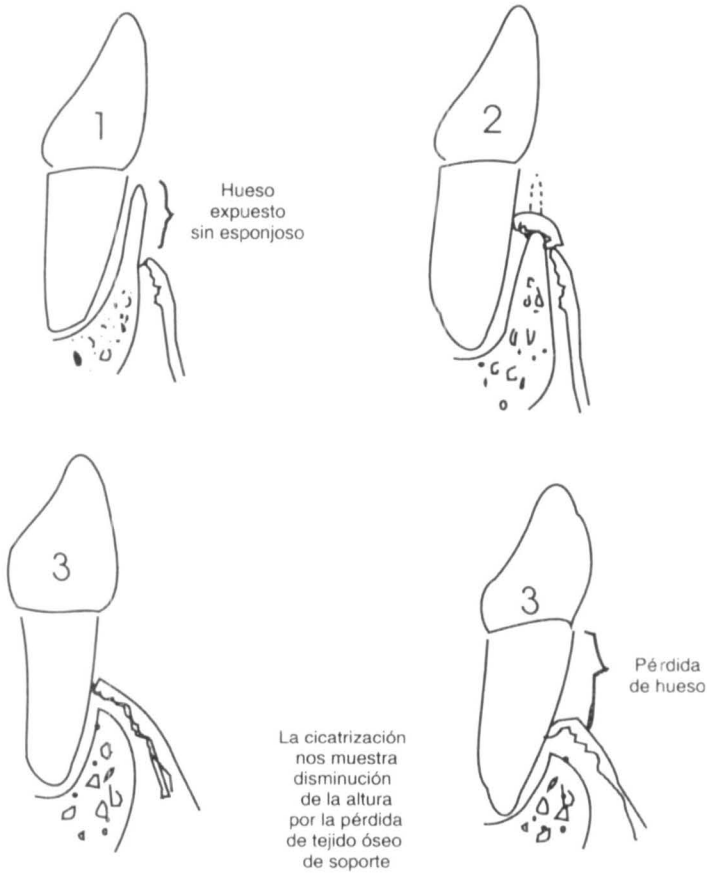


Fig.56

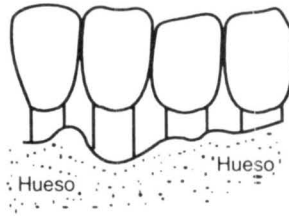
Sin embargo, si no existe hueso esponjoso por debajo de la pared cortical puede ocurrir pérdida ósea en forma permanente



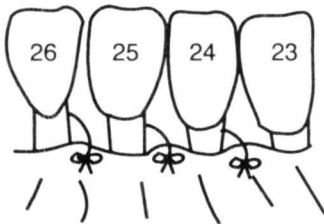
Esta es una razón importante para la pérdida de hueso

Fig. 57

La solución obvia para este tipo de problemas es asegurarnos que el hueso sin tejido esponjoso sea cubierto con el colgajo. Sin embargo esto no es posible siempre. Por ejemplo. Supongamos que la forma del hueso en la superficie labial varía a los dientes contiguos.

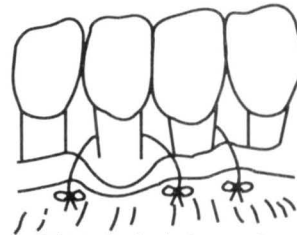


¿ Dónde deberá colocar su colgajo ?



En este caso colocando el colgajo cubriendo de esta forma # 23,24 y26, no perderan hueso por labial, pero muy probablemente en el post operatorio habrá un aumento en la profundidad del surco en # 25

y



Colocando el colgajo correctamente para #25 evitaremos el aumento de profundidad del surco, pero muy probablemente perderemos parte del hueso labial en #23,24 y 26

Fig. 58

## Resumiendo los riesgos causantes de pobres resultados

- I. Pobre control de placa.
- II. Trauma.
- III. Colgajo muy delgado.
- IV. Remoción incompleta del epitelio.
- V. Adaptación incorrecta.
- VI. Dejar hueso expuesto.

Hay que recordar que cualquier cosa que en último momento pudiera contribuir a un pobre resultado deberá ser agregado a esta lista.

Algunos de estos ejemplos podrían ser:

- 1.- Problemas de salud no controlados (diabetes no controlada, problemas cardíacos, presión arterial alta, etc.).
- 2.- Falta de cooperación del paciente.
- 3.- Acceso pobre al área de trabajo.
- 4.- Uso de fármacos que alteren los patrones de cicatrización, tales como anti-coagulantes, corticoesteroides, etc.

La lista que se proporciona aquí arriba está lejos de ser completa ya que pudieran existir otros problemas que pudieran contribuir a resultados inadecuados.

El tratar de identificar pacientes de alto riesgo antes de realizar la cirugía es primordial. La regla prioritaria para cualquier tratamiento es “No hay que actuar sin la seguridad de lo que vamos a realizar”; en ocasiones, un pobre resultado puede producir en el paciente condiciones peores que las que él pudiera haber tenido si no hubiera sido tratado.

La lista de los “factores que producen buenos resultados” y “riesgos que ocasionan pobres resultados” tienen muchas áreas en común. Cuando hagamos la valoración, hay que recordar que cualquier variable tiene un amplio espectro de los posibles resultados. Los extremos pudieran particularmente influenciar las decisiones a tomar, pero en algunas situaciones pudieran no darnos una claridad en la toma de nuestras opciones. Existe una cantidad considerable de subjetividad, pero la experiencia jugará un papel muy importante para tomar la decisión final para realizar una cirugía. Uno puede lograr esta experiencia por medio de la observación de los resultados, así como obteniendo la ayuda de personas con más experiencia. La pregunta básica será ¿La cirugía ayudará al paciente?

## Parte VI

### Técnica quirúrgica para alargamiento de corona

En el tratamiento restaurativo algunas veces se requiere de una mayor exposición de la estructura dentaria (alargamiento de corona). Esto puede ser necesario para aumentar la retención o bien para facilitar la restauración del diente que presenta una caries subgingivalmente. Alguna de otras condiciones clínicas que pudieran requerir alargamiento de corona, es cuando se suscita la fractura de un diente y el tejido gingival lo recubre. Si existe inflamación gingival o una bolsa periodontal está presente, esto deberá ser tratado por alisado radicular y un control de placa adecuado, y se establecerá en cualquier paciente que sea sometido a un alargamiento de corona. Este procedimiento puede aumentar en forma efectiva la corona clínica en un promedio de 1 o 2 mm, particularmente si el surco gingival presenta sangrado al momento de sondear por la presencia de la inflamación gingival. Si no se logra por este medio una adecuada exposición de la superficie dentaria, entonces optaremos por una técnica que nos permita aumentar la corona clínica que nos dé mayor seguridad para su restauración.

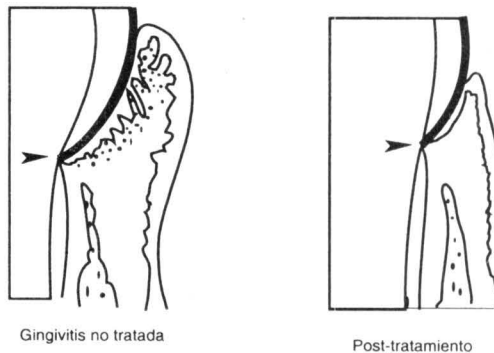


Fig. 59

Es posible utilizar una sonda periodontal para medir con mayor precisión la profundidad del surco y poder evaluar la cantidad de encía insertada en un diente periodontalmente sano. Estas dimensiones debemos tenerlas presentes, así como la posición y topografía de los dientes adyacentes, los tejidos blandos y el reborde alveolar restante, para poder determinar cuál procedimiento vamos a usar para el alargamiento de ese diente en lo particular. (Las medidas de la profundidad del surco gingival no serán adecuadas si la inflamación y el sangrado se encuentran presentes al momento de sondear).

La primera pregunta que nos debemos de hacer es: ¿Podríamos obtener un alargamiento de corona si removemos únicamente el tejido gingival? Después de realizar una técnica excisional o incisional del tejido blando (gingivectomía o colgajo) nos permitirá postoperatoriamente obtener un surco gingival de 1.5 mm. De ahí que la cirugía del tejido blando llevado a la base del surco en el caso más favorable por este método podemos obtener un alargamiento de corona, tomando en consideración el 1.5 mm de profundidad del surco que existía preoperatoriamente. Si la cantidad de alargamiento que necesitamos es igual o menos del 1.5 mm del surco eliminado quirúrgicamente, sin necesidad de remover tejido óseo, ésta puede ser una posibilidad.

Como una guía general, cuando la profundidad del surco es de 3 o 4 mm, y existe una encía insertada adecuada, una simple gingivectomía a la base del surco (cirugía excisional) nos permite aumentar la longitud de la corona en aproximadamente 1.5 mm (ver p.32).

### Procedimiento para alargamiento de un diente con un surco de 3-4mm

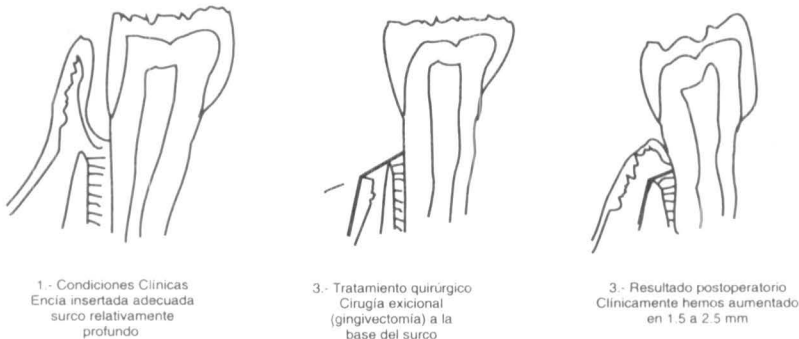
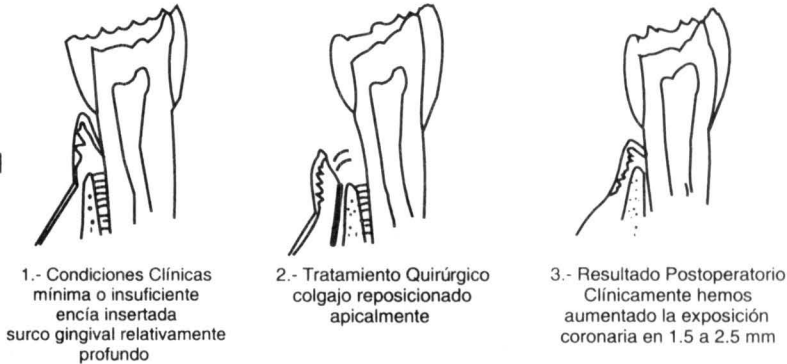


Fig. 60

Si la profundidad del surco es de 3 a 4 mm y la encía insertada es insuficiente o no existe una encía queratinizada que nos permita realizar una técnica quirúrgica excisional (gingivectomía), el tratamiento recomendado para hacer el alargamiento de corona consistirá en un colgajo reposicionado apicalmente (ver Pág. 44). De esta manera nos permitirá descubrir la corona y ganar en la mayoría de los casos de 2 a 2.5.mm. de exposición coronal.

### Procedimiento para alargamiento de un diente con un surco de 3 – 4 mm

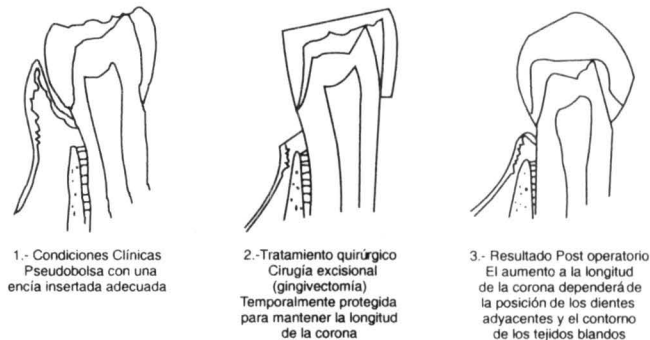
Fig. 61



Si el diente requiere un alargamiento de corona y presenta una pseudo bolsa y existe una adecuada encía insertada, el procedimiento recomendado es una gingivectomía (cirugía excisional), la incisión se llevará por debajo de la base de la bolsa. En algunas ocasiones la pseudo bolsa tiende a parcialmente recurrir, especialmente si el diente se encuentra en mal posición.

### Procedimiento para alargamiento de corona en presencia de una pseudo bolsa surco gingival con profundidad mayor de 4 mm

Fig. 62.



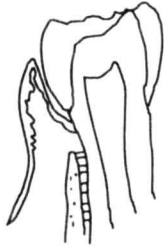

Después de un tratamiento de alargamiento de corona, los tejidos periodontales usualmente cicatrizan por medio de los tejidos adyacentes que conforman el soporte de los dientes. Debemos anticipar que el tejido que se va a remover para el alargamiento de corona se va a regenerar. Si el procedimiento del alargamiento expone una adecuada estructura dentaria, nos ayudará a la restauración de ese diente en su preparación, tomando en consideración que es necesario para llegar a este paso dejar a los tejidos cicatrizar por un mínimo de 30 días para su preparación final. En todos los casos es importante que cualquier restauración temporal del diente con alargamiento tenga una delimitación cervical que nos permita mantener esos tejidos sin irritación y lograr el éxito con este procedimiento quirúrgico.

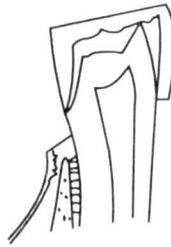Si la profundidad del surco es relativamente corta en relación al reborde alveolar se requerirá de un procedimiento quirúrgico más extenso que nos permita lograr exponer la corona y mantener nuestro espesor biológico. En situaciones como ésta, para lograr exponer el tejido dentario restante, se requerirá de remover parte del hueso alveolar de soporte. Cuando es necesario remover hueso alveolar debemos considerar que las molestias post-operatorias podrán ser mayores y sería conveniente el considerar referir a estos pacientes al especialista en periodoncia a fin de realizar el alargamiento de corona.

Si el diente requiere un alargamiento de corona y presenta un surco corto en relación al hueso alveolar y además existe una encía insertada insuficiente, el tratamiento que se requerirá para el alargamiento de corona será con una técnica de colgajo reposicionado apicalmente dejando un injerto gingival libre o un injerto de colgajo deslizante lateral. En nuestra opinión todos estos casos deberán ser referidos al especialista en periodoncia. Pudiera ser realizada por un dentista de práctica general que haya tenido un buen entrenamiento previo, pero los resultados clínicos más favorables y con menos molestias post-operatorias generalmente ocurren cuando estos tratamientos son efectuados por especialistas experimentados en la periodoncia.

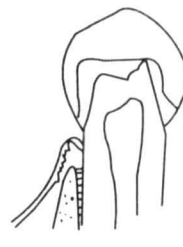
### Procedimiento para un diente fracturado o afectado severamente por un proceso cariogénico



1.- Condiciones Clínicas  
Pseudobolsa con una  
encia insertada adecuada



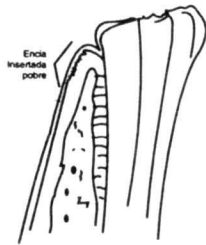
2.- Tratamiento quirúrgico  
Cirugía excisional  
(gingivectomía)  
Temporalmente protegida  
para mantener la longitud  
de la corona



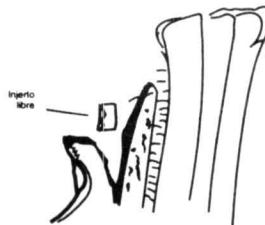
3.- Resultado Post operatorio  
El aumento a la longitud  
de la corona dependerá de  
la posición de los dientes  
adyacentes y el contorno  
de los tejidos blandos

Fig. 63

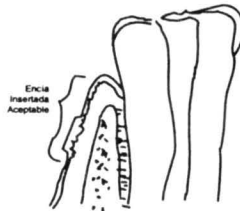
### Procedimiento para un diente fracturado o afectado severamente por un proceso cariogénico, sin suficiente encía insertada



1.- Condiciones clínicas  
Poco tejido dentario expuesto  
Encía insertada pobre



2.- Tratamiento Quirúrgico  
Cirugía Incisional  
(Colgajo simple reposicional de a.....)  
Desplazamiento colgajo apicalmente  
Lecho receptor in... gingival libre  
Superficie ósea recubierta de serostio  
Osteotomía en caso de no tener  
suficiente tejido dentario supraalveolar.



3.- Resultado Quirúrgico  
Aumento de la exposición del tejido  
Restitución del espesor biológico  
Incremento en la encía insertada  
Condiciones más favorables para  
su restauración

Fig. 64

### **Alargamiento de corona clínica mediante cirugía con colgajo**

Se trata de una gingivectomía de bisel interno, con reducción interna de la encía excesiva, combinada con la elevación de un colgajo, reposicionamiento y sutura. Este procedimiento es útil en especial para reducir las tuberosidades de tejido blando maxilar, así como el tejido palatino hiperplásico y los aumentos de tejido blando que se encuentran proximales a los dientes solitarios.

Esta técnica se utiliza con un bisturí de Bard – Parker con hoja # 15 para hacer una incisión de bisel interno, diseñada en forma festoneada alrededor del diente, con el fin de delimitar la nueva localización del margen gingival en una localización predefinida. (Figura 65).

Se hace una segunda incisión en el surco gingival, se retira el collar alrededor del diente, después se eleva un colgajo mucoperióstico que se coloca hacia apical para obtener la longitud necesaria de la corona. Después se sutura el colgajo en espacios interproximales, se aplica un apósito para ayudar a mantener el colgajo en posición.

### **Colgajo con cirugía ósea**

Es el procedimiento más usual para el alargamiento de corona clínica, se diseña y se eleva un colgajo mucoperióstico, se reduce el hueso alveolar con osteotomía y osteoplastia en forma controlada, midiendo milímetro a milímetro de hueso removido con sonda periodontal a fin de asegurar sólo la remoción ósea necesaria, se utilizan fresas de carburo de bola # 4 – 6 y fresas cilíndricas delgadas para alta velocidad, y se puede dar un terminado al nuevo margen óseo creado, con cinceles para hueso, tipo Oscheinbein u otros; es preciso que al eliminar hueso de soporte (osteotomía) se hace reproduciendo el festoneado fisiológico que sigue el hueso en el cuello de los dientes, esto es, más coronal en caras proximales, más apical en caras libres (concepto de arquitectura ósea positiva de Oscheinbein). Los márgenes, huesos, las espículas de hueso y las exostosis se reducen con osteoplastia. (Figura 65). Se revisa cada cara del o de los dientes a tratar, para comprobar, mediante la sonda periodontal, que se obtuvo la exposición de estructura dentaria sana mínima de 4 mm en toda la circunferencia dental, para asegurarnos que hemos logrado “alargar” la corona clínica, con el fin de permitir 1 mm para la inserción de fibras de tejido conectivo, 1 mm para inserción epitelial y 2 mm para un surco gingival sano, dimensiones conocidas como ESPESOR BIOLÓGICO.

Una vez hecho esto, el colgajo vestibular se reposiciona al nuevo nivel del margen óseo y se mantiene ahí mediante sutura suspensoria continua que es la técnica que nos permite una reposición uniforme del colgajo en la posición deseada. Se coloca un apósito quirúrgico, el cual hemos visto contribuye a lograr dos objetivos fundamentales: a) Ayuda a mantener reposicionado el colgajo y b) Controla el excesivo crecimiento de tejido de granulación, lo cual es común observar sobre todo en espacios proximales, pues debemos recordar que el tipo de cicatrización que obtenemos es por segunda intención o granulación. El apósito se retira a la semana y se indica el reinicio de la fisioterapia bucal. Es recomendable el uso de enjuagues a base de clorhexidina.

Los procedimientos de restauración definitivos se posponen de 3 a 4 meses dependiendo de la evolución del proceso de cicatrización y del control de placa que efectúe el paciente.

Es recomendable colocar coronas provisionales de acrílico durante la fase de cicatrización, ya que éstas al rebasarse hasta el borde gingival van a controlar el sobrecrecimiento del tejido de granulación excesivo. (Figura 65).

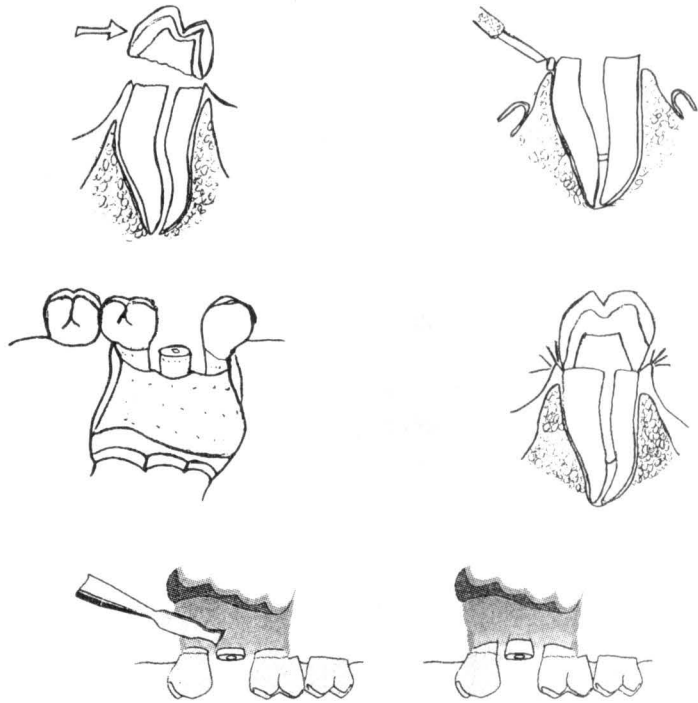


Fig. 65

### **Alargamiento de corona con fines estéticos**

También es útil en casos de compromiso de estética por la exposición incompleta de las coronas anatómicas y una línea labial alta, lo cual produce la típica "sonrisa de encía".

Al evaluar la sonrisa se deben evaluar todas las superficies del diente y la exposición de tejidos blandos; la cantidad de encía expuesta se calcula después de la observación cuidadosa del paciente durante el habla y varias sonrisas. Se estudia el proceso de los márgenes gingivales en relación con el labio superior y los márgenes incisales respecto al labio inferior, para evaluar simetría y armonía. Hay que evaluar el plano incisal anterior y posterior gingival de la misma forma.

Hay que relacionar las discrepancias en simetría con la línea interpupilar, para saber qué componente está fuera de balance; una asimetría puede deberse a la extrusión de los dientes en sentido incisal, altura gingival excesiva, inclinación del plano oclusal o una línea asimétrica labial. Cuando el plano incisal, el plano oclusal y la posición del labio se relaciona con la línea interpupilar, es posible encontrar el origen de la asimetría o discordancia.

### **Examen Clínico**

Se calculan las longitudes de los dientes maxilares anteriores al medir la distancia del borde incisal a la unión cemento – esmalte, que se encuentra al sondear el surco con la punta de una sonda ligeramente inclinada contra el diente y al localizar un cambio obvio del contorno, como sería el esmalte de la corona que se encuentra en superficie radicular. La diferencia entre estas dos medidas revela la cantidad máxima de encía por eliminar sin exponer la superficie radicular. Este cálculo permite preestablecer el efecto estético de un procedimiento de alargamiento de corona.

Se evalúan las dimensiones y el estado de los tejidos gingivales; la altura total de encía se calcula midiendo la distancia del margen gingival a la unión mucogingival. La diferencia a esta medida y la cantidad de reducción de encía antes calculada revela la cantidad de ésta que debe permanecer después de una exposición total de corona anatómica por excisión gingival; esta información ayuda a elegir el procedimiento quirúrgico idóneo.

Es frecuente que los pacientes con una exposición incompleta de corona anatómica tengan una encía engrosada, hiperpásica, sin embargo, si hay edema este debe eliminarse antes de la cirugía.

Se establece el grosor y la localización de la cresta y sondeo bajo anestesia, por lo regular al momento de la cirugía, al sondear a través del surco, se localiza la cresta alveolar, tiene que estar por lo menos dos mm en sentido apical a la unión amelocementaria; cuando está más cerca de esa unión se requiere reducción ósea.

El grosor del hueso alveolar se calcula al sondear a través de la superficie gingival en los casos de un tejido marginal grueso; si el hueso está engrosado se requiere osteoplastia.

### **Objetivos estéticos**

De manera ideal, la sonrisa expone encía mínima, el contorno gingival tiene que ser simétrico y en concordancia con el labio superior, los segmentos anterior y posterior tienen que estar en concordancia y los dientes con una longitud normal.

Los márgenes gingivales de los incisivos centrales tienen que ser simétricos, ya sea al mismo nivel o a un mm apical a los márgenes de los incisivos laterales. En pacientes con una línea de sonrisa alta, es más estético tener los márgenes gingivales de los 4 incisivos al mismo nivel, para mostrar un mínimo de encía. Los márgenes gingivales de los incisivos se colocan en un mejor gusto estético cuando siguen la forma normal de la raíz y la unión amelocementaria, con la altura del contorno distal de la línea media del diente en vez de tener forma semilunar.

El obtener los objetivos estéticos ideales se dificulta con la presencia de coronas anatómicas cortas o de restauraciones de cobertura total, dientes en mal posición y sonrisa desequilibrada. Aunque hay que corregir los dientes en mal posición con medios ortodónticos antes de los procedimientos de alargamiento de corona a veces se pueden tratar así, aunque el aspecto integral mejora pero en detrimento del objetivo estético.

Una sonrisa desequilibrada asimétrica produce una exposición asimétrica de la encía, lo que no se corrige con alargamiento quirúrgico de corona. La cirugía en estos casos tiene por objetivo aumentar la longitud dental en armonía con la línea interpupilar y no en armonía con el labio superior.

### **Procedimientos quirúrgicos**

Excisión de tejido blando: la gingivectomía y la gingivoplastia con incisión interna o externa están indicadas en áreas que deberían tener de 3 a 5 mm de encía remanente después de la remoción quirúrgica y que no requiere reducción ósea.

Si la encía está engrosada el método de gingivectomía de bisel externo está indicado, si la encía no está engrosada se realiza una incisión de bisel interno, se elimina el collar de la encía desde el ángulo de la línea mesial hasta el ángulo de la línea distal de la superficie vestibular de cada diente, sin entrar en las áreas papilares. La incisión inclinada y biselada sigue el contorno de la unión amelo cementaria y se dirige a la cresta alveolar, se hace una segunda incisión en el surco lo que permite eliminar el borde del tejido y exponer la corona anatómica.

El cuidado postoperatorio se enfoca en la eliminación del tejido blando en relación al margen coronal. Se indica al paciente iniciar un cepillado suave en el área tratada y un enjuague a base de clorhexidina 2 veces al día, 24 hr después de la cirugía. Se cita al paciente a la semana y se refuerza el control de placa, en este tiempo está indicado colocar restauraciones provisionales supragingivales para evitar el sobrecrecimiento del tejido blando. Las restauraciones definitivas se posponen dos a tres meses después de la cirugía.

### **Procedimiento con colgajo**

Se requiere este procedimiento cuando la reducción del tejido blando deja menos de 3 a 5 mm de encía o es necesaria la reducción ósea, también se utiliza en áreas en las cuales está engrosada la encía marginal. Se diseña un colgajo mucoperióstico de espesor total, se refleja totalmente para reposicionarlo al nuevo nivel que va a tener la cresta ósea cuando ésta es reducida por osteotomía.

Debe considerarse la preservación de las papilas para revenir la exposición del espacio interproximal. El cuidado postoperatorio es similar al descrito antes, así como las consideraciones de restauración.

### **Referencias Bibliográficas**

- 1- Allen Edward P. "Alargamiento quirúrgico de corona por razones de función y estética", *Clínicas Odontológicas de Norte América*, Vol 2/1993; pág. 149 – 164.
- 2- Carrillo Martínez, Jesús, Zermeño Ibarra, Jorge y Cols. "Consideraciones biológico – periodontales para restaurar dientes parcialmente destruidos por caries o traumatismos". *Revista ADM*, Vol XLVII/2, pág 53 – 57. Marzo - abril 1990.

# Anexo I

## Regeneración tisular guiada

### Consideraciones clínicas y biológicas

El desarrollo de nuevas técnicas quirúrgicas y nuevos materiales han cambiado totalmente la práctica periodontal hoy en día. La terapia periodontal cuenta en la actualidad con dos objetivos principales: (1) Reducción o eliminación de la inflamación, inducida por bacterias de la placa y por sus productos, (2) Regeneración de defectos o problemas anatómicos causados por el proceso de la enfermedad periodontal.<sup>1</sup>

A finales de los 70's se establece por Melcher que la cicatrización periodontal es dictada por el tejido que primero cicatriza.<sup>2</sup> Este principio es la base para el desarrollo de un concepto que pretende lograr regeneración periodontal. Este concepto es probado clínicamente en humanos por S. Nyman en 1982.<sup>3</sup> Durante los últimos años se han realizado diferentes estudios con el fin de comparar en base a resultados clínicos e histológicos esta terapia periodontal con diferentes tratamientos y con diferentes materiales.<sup>4,5</sup>

El término de Regeneración Tisular Guiada es usado para definir los procedimientos que pretenden regenerar las estructuras de soporte del diente perdidas como consecuencia de la enfermedad periodontal, como son: ligamento periodontal, cemento, y hueso alveolar.<sup>6</sup>

Se han desarrollado diferentes materiales llamados barreras o membranas para lograr este propósito. Su función es excluir los tejidos dentales con poca o sin capacidad regenerativa (epitelio gingival), y favorece la migración de células derivadas de tejidos con potencial regenerativo (ligamento periodontal y hueso alveolar).<sup>7</sup>

Este concepto ha cambiado notablemente el pronóstico de las piezas dentales que en décadas atrás eran asignadas con un pronóstico pobre o indicadas para extracción. La



terapia de regeneración tisular guiada ha llegado a ser un tratamiento eficaz y predecible cuando todas sus indicaciones son consideradas.<sup>8, 9, 10</sup>

Factores que afectan el resultado clínico:

- Pobre control de placa.
- Hábito de fumar.<sup>15</sup>
- Trauma oclusal.
- Inadecuada cantidad de encía queratinizada.
- Inadecuada técnica quirúrgica.
- Exposición prematura de la membrana.
- Falta de cubrimiento del nuevo tejido ganado.

Determinantes en la respuesta de cicatrización:<sup>16</sup>

- Cantidad del tejido ganado - morfología del defecto.
- Angulación radiográfica del defecto.
- Cobertura del nuevo tejido regenerado.
- Índice gingival.

Indicaciones para el tratamiento de RTG:

- Defectos intraóseos de 2 y 3 paredes.
- Defectos de furcación clase II.
- Recesiones gingivales.
- Aumento de proceso.

Tabla I

**Tratamiento de Defectos Intraóseos  
Ganancia en el nivel clínico de inserción**

Colgajo por debridación	1.5 ± 0.6 mm
Colgajo + injerto óseo	2.1 ± 0.5 mm
Regeneración tisular guiada	4.2 ± 1.3 mm

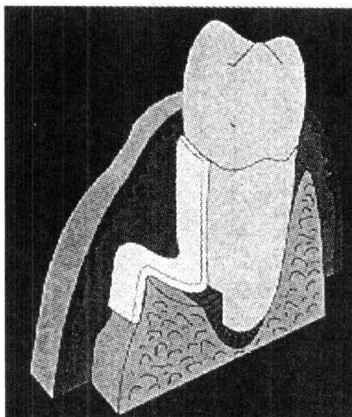
**Tratamiento de Defectos Intraóseos  
Ganancia en el llenado óseo**

Colgajo por debridación	1.1 ± 0.7 mm
Colgajo + injerto óseo	2.2 ± 0.4 mm
Regeneración tisular guiada	3.2 ± 1.1 mm

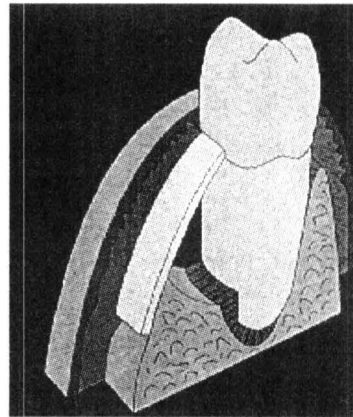
A finales de los 80's, Dahlin<sup>12</sup> considera el mismo concepto de regeneración utilizando membranas en defectos óseos resultado de extracciones dentales. Este concepto es llamado regeneración ósea guiada (ROG). Esta nueva terapia periodontal cumple con los objetivos de aumentar o regenerar deficiencias de proceso alveolar; regeneración ósea alrededor de implantes colocados inmediatamente o reparar los defectos óseos asociados con implantes fracasados. Diferentes estudios han probado resultados clínicos e histológicos favorables.<sup>11, 12, 13, 14</sup>

Existen ciertas características que las membranas deben de cumplir para poder lograr RTG:

- 1) La membrana debe ser construida con materiales biocompatibles.
- 2) La membrana debe poseer propiedades oclusivas que impidan que el tejido conectivo gingival migre al espacio cubierto por la membrana, y al mismo tiempo proteja el nuevo tejido contra una invasión bacteriana si la membrana llega a exponerse.
- 3) La membrana debe ser capaz de proveer un espacio en el cual células promotoras de ligamento periodontal y hueso alveolar migren para repoblar el área afectada (Fig. 66).
- 4) La membrana debe tener la capacidad de integración con los tejidos y debe facilitar la estabilización de un coagulo el cual es promotor de tejido de granulación y el cual trae consigo células indiferenciadas de tejidos con potencial regenerativo
- 5) La membrana debe ser clínicamente manejable.



Membrana colapsada



Membrana colocada apropiadamente

Fig. 66

Existen actualmente dos tipos de membranas utilizadas para regeneración tisular guiada, membranas reabsorbibles y no reabsorbibles. Ambas han sido utilizadas con éxito para este tratamiento y cuentan con gran investigación clínica.

Sin embargo, ciertas ventajas han sido señaladas en las membranas reabsorbibles<sup>17, 18, 19</sup> su principal ventaja es de no requerir un segundo procedimiento quirúrgico para ser removidas y con esto se evita un nuevo trauma quirúrgico y posible contaminación bacteriana.

Tabla 2

<b>Tratamiento de Defectos Intraóseos Regeneración Tisular Guiada</b>		
	Nivel clínico inserción	Llenado óseo
Membranas No Reabsorbibles	3.7 ± 1.4 mm	3.3 ± 1.2 mm
Membranas Reabsorbibles	4.5 ± 1.2 mm	3.1 ± 0.5 mm

**Las membranas no reabsorbibles** son diseñadas para ser colocadas y después de un periodo de 4 a 6 semanas retirarlas mediante un segundo procedimiento quirúrgico. Estas membranas son hechas principalmente de politetrafluoretileno expandido. Este material permite el bloqueo del área para epitelio gingival y permite también el paso de los vasos sanguíneos para la vascularidad del área.

Las membranas no reabsorbibles son equivalentes a las reabsorbibles en cuanto resultado clínico e histológico.<sup>4</sup> Hay una situación sin embargo, en la cual las barreras no reabsorbibles son superiores. Las barreras de ePTFE reforzadas con titanio pueden tomar la forma y proveer de un espacio deseado debajo de la barrera en defectos donde tal espacio sea imposible de obtener. La creación de este espacio es más difícil de mantener en membranas reabsorbibles.<sup>12</sup>

La predictabilidad en el tratamiento de regeneración tisular guiada depende principalmente de la morfología del defecto óseo. Adicionalmente se requiere un excelente cuidado quirúrgico y una considerable experiencia para realizar el tratamiento.

Tabla 3

<b>Regeneración tisular guiada</b> <sup>9, 10</sup>	
Ganancia en el nivel clínico de inserción	4.1 ± 2.5 mm
Profundidad de bolsa residual	- 3 mm en el 95%
Pérdida del nuevo tejido formado	1.4 ± 1.9 mm (25%)
Recesión gingival	1.8 mm
Llenado óseo:	4.3 ± 2.5 mm
73 %	
Llenado óseo en defectos de 3 paredes	95 %
Llenado óseo en defectos de 2 paredes	82 %
Llenado óseo en defectos de 1 paredes	39 %
Reabsorción crestal	0.4 mm

**Las membranas reabsorbibles** presentan dos principales ventajas: (1) Eliminación de un segundo procedimiento quirúrgico para remover la membrana, (2) Los materiales reabsorbibles tienen un potencial biológico para lograr una mejor integración tisular, evitando el riesgo de una exposición de membrana y se previene la posibilidad de una colonización bacteriana.

Las propiedades de un material que es empleado como membrana reabsorbible son: No tóxico, no antigénico, capacidad de mantener un espacio, maleabilidad, adaptación a la forma del defecto, resistencia a la colonización bacteriana e integración celular.

### **Colágena**

La colágena encontrada en membranas para regeneración periodontal puede ser de varios subtipos (generalmente colágena tipo I) y puede tener varios orígenes (bovino vs porcino, tendón vs dermis).

Los estudios clínicos usando una membrana de colágena tipo I (tendón y dermis) para procedimientos de RTG muestran resultados comparables con materiales tradicionales no reabsorbibles (ePTFE).

Se debe tomar en cuenta que las membranas con base de colágena tienen el potencial de inducir una respuesta inmunológica e inflamatoria, aunque los materiales compuestos de colágena derivados de tendón generalmente son inertes.

La colágena tiene diferentes propiedades que la hacen útil para usarla como un material de membrana: La colágena es un producto natural de los tejidos periodontales lo que la hace ser bien tolerada, presenta una respuesta tisular favorable debido a una débil respuesta inmunológica, es maleable y puede adaptarse con la forma deseada, es semiimpermeable lo que favorece el paso de nutrientes, posee propiedades hemostáticas debido a su capacidad de agregar plaquetas y favorece con esto la estabilización de un coágulo necesario en el proceso de regeneración, es quimiotáctica para fibroblastos, promueve la migración celular favoreciendo un cierre de primera intención y reduce el riesgo de la exposición de la membrana y por último es absorbida naturalmente y es reemplazada por tejidos del huésped, lo cual puede aumentar el volumen del tejido regenerado.

### **Ácido poliláctico y polímeros del ácido poliglicólico**

Los polímeros degradables constituyen el otro grupo de membranas reabsorbibles usadas hoy en día. Estas barreras con polímeros sintetizadas por copolimerización de diferentes formas de ácido poliláctico (PLA) o ácido poliglicólico (PGA) o mezclas de ambos. Su degradación ocurre por hidrólisis y este proceso requiere aproximadamente 30 a 60 días, dependiendo de la polimerización del material.

Diferentes estudios demuestran resultados similares a los obtenidos con otros materiales incluyendo ePTFE.

## **TÉCNICA QUIRÚRGICA**

- Diseño de incisiones.

Generalmente incisiones sulculares son empleadas con el fin de preservar la mayor cantidad de tejido gingival posible asegurando el cubrimiento total de la membrana.

- Elevación del colgajo.

Se refleja un colgajo mucoperióstico más allá de la línea mucogingival. La papila interdental debe ser retenida con el fin de asegurar al máximo el cubrimiento de la membrana. El colgajo periodontal debe ser manejado gentilmente, evitando un trauma innecesario lo

cual favorece la exposición de la membrana al medio bucal. Con el fin de posicionar coronalmente el colgajo y mejorar las condiciones para un cubrimiento total de la membrana, puede liberarse el periostio en el fondo del colgajo mediante disección aguda.

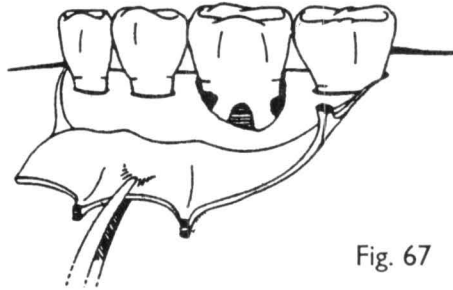


Fig. 67

• Tratamiento de la superficie radicular.

Todo el cálculo debe ser removido de la superficie radicular y debe ser alisada. Instrumentos manuales, sónicos o ultrasónicos son igualmente efectivos para este propósito.

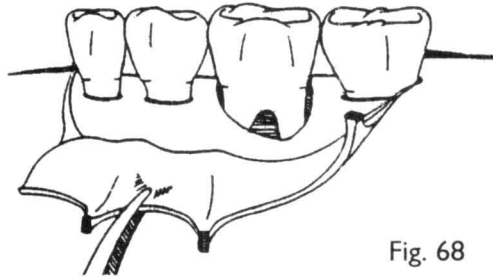


Fig. 68

El acondicionamiento químico de la superficie radicular ha sido sujeto a controversia dentro del tratamiento de RTG. Una variedad de agentes han sido utilizados para desintoxicar y descalcificar la superficie radicular. En teoría este tratamiento permite o mejora las condiciones para la migración de tejido conectivo. Diferentes estudios en humanos han fallado en demostrar algún beneficio adicional.

• Injerto óseo.

El tratamiento de regeneración tisular guiada ha sido realizado tanto con o sin injerto óseo. Diferentes estudios han fallado en demostrar alguna diferencia significativa que sugiera el uso de injerto dentro del tratamiento de RTG. La decisión final es determinada por el clínico.

Generalmente se prefiere utilizar algún tipo de injerto óseo para mantener el espacio de la membrana sobre el defecto. Se recomienda la utilización de membranas reabsorbibles si algún tipo de injerto óseo planea usarse.

- Colocación de la membrana.

La membrana debe ser recortada y adaptada con tijeras dejando el margen de la membrana por lo menos 3 mm más allá del margen del defecto en todas direcciones. El filo de las esquinas debe ser removido o es posible tener perforaciones o fenestraciones en el colgajo lo cual afecta adversamente el resultado final del tratamiento.

- Tornillos de titanio.

Algunas membranas, especialmente las utilizadas para aumento de proceso deben ser retenidas mediante tornillos de titanio o tachuelas para estabilizar la membrana. También se utilizan tornillos como “poste de casa de campaña” para crear grandes espacios entre la membrana y el hueso alveolar.

- Sutura de la membrana.

El material de elección para suturar una membrana es el ePTFE. Debido a que esta sutura queda subgingival, es importante que el material empleado sea biocompatible. La técnica de sutura varía según el tipo de membrana, aunque frecuentemente se utiliza una técnica suspensoria alrededor del diente.

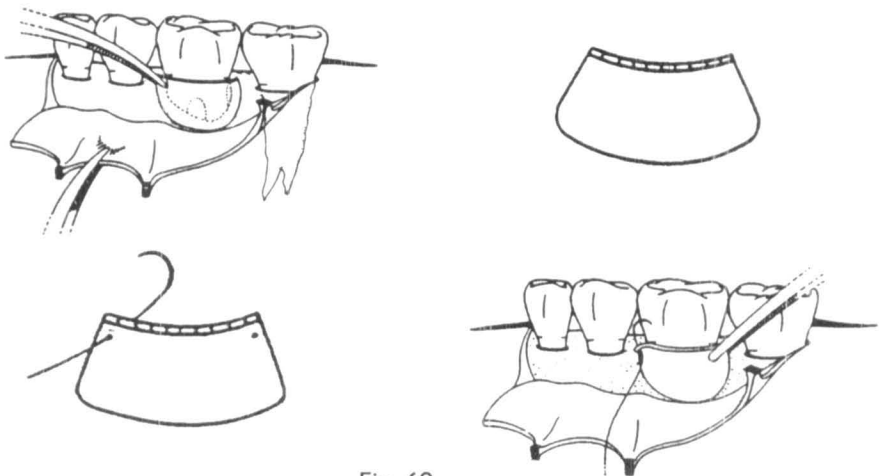


Fig. 69

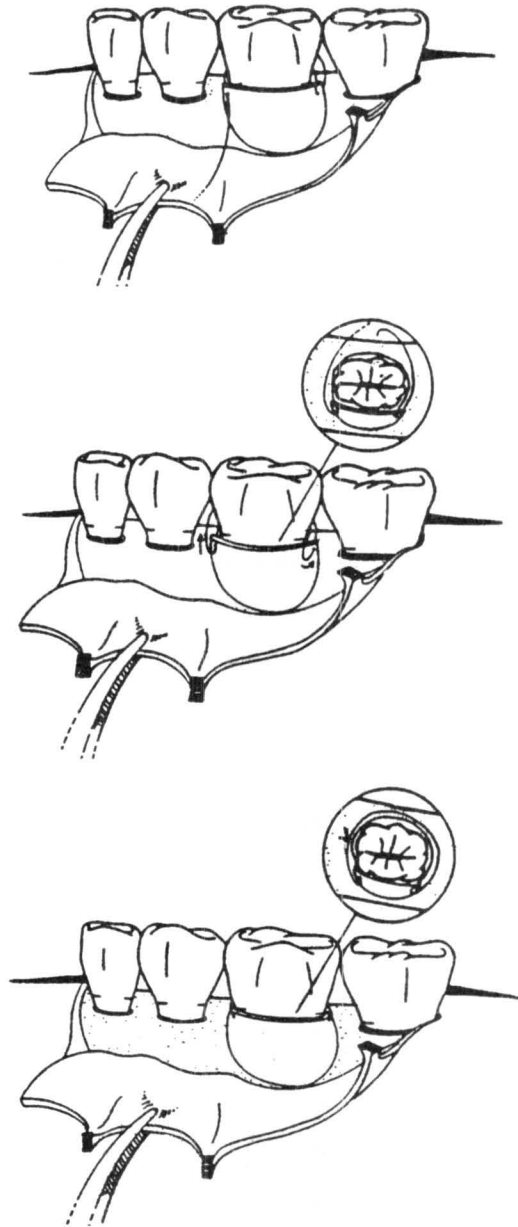


Fig. 70



- Sutura del colgajo.

El colgajo debe ser suturado idealmente con material ePTFE y con una técnica de sutura que permita asegurar el cubrimiento total de la membrana. Sutura interproximal o colchoneros verticales son especialmente usados debido a que reducen la cantidad de sutura debajo del colgajo y lo posicionan coronalmente.

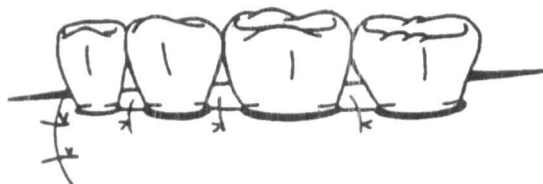

Fig. 71

- Indicaciones post - quirúrgicas.

Los cuidados post - quirúrgicos son críticos para el éxito de un procedimiento de RTG. Generalmente se cita al paciente semanalmente para revisar que la membrana esté en su lugar y remover gentilmente la placa acumulada, así como reforzar el control de placa del paciente. Gluconato de Clorhexidina puede ser administrado con el fin de mejorar el control de placa.

- Remoción de la membrana.

Las membranas no reabsorbibles son removidas de 4 a 6 semanas. Es necesario reflejar un pequeño colgajo para remover la membrana y esto da la oportunidad al clínico de realizar una observación directa del resultado del tratamiento.

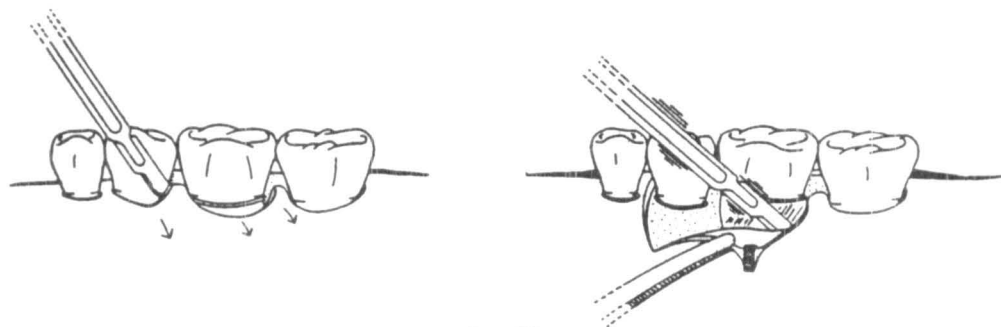


Fig. 72

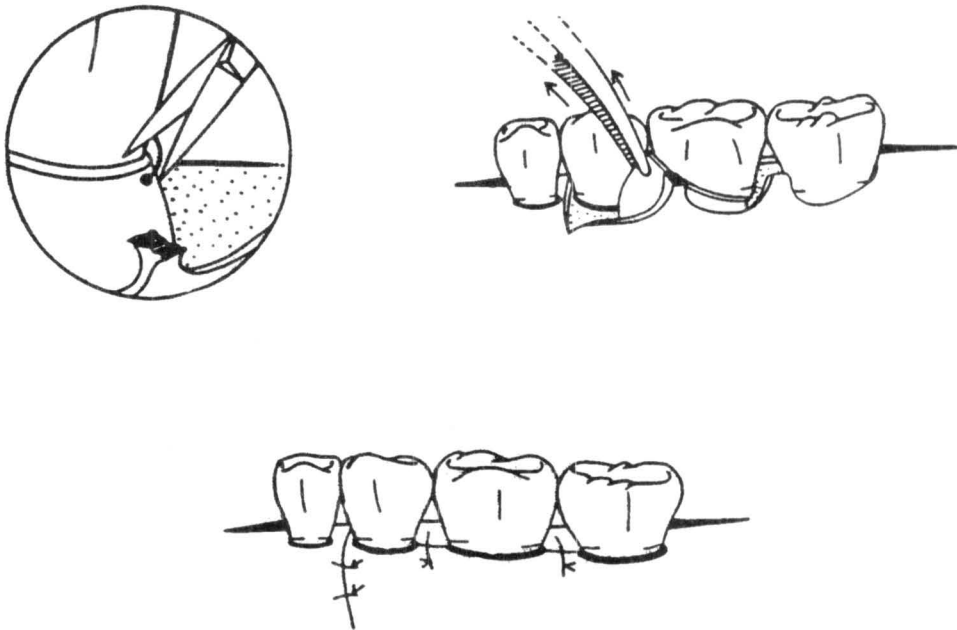


Fig. 73

## EVALUACIÓN DE RESULTADOS

Generalmente se utilizan las mismas medidas que otros procedimientos regenerativos para valorar el resultado de RTG, reducción de la profundidad de bolsa, ganancia en el nivel clínico de inserción, reducción en la profundidad del defecto óseo, etc. (Ver tabla 1).

## Complicaciones

Se presentan complicaciones similares al procedimiento periodontal de colgajo: sangrado, inflamación y dolor leve. La exposición de la membrana es la complicación más frecuente y puede ocurrir como resultado de una incisión mal planeada o por un área de necrosis en el colgajo. La necrosis del colgajo puede ocurrir debido a un pobre manejo del mismo, un colgajo demasiado delgado o por una perforación por el borde de la membrana.

Si existe algún indicio de infección la membrana debe ser retirada tan rápido sea posible.

# Bibliografia

- 1- Caffesse R, Mota L, Morrison E. The rationale for periodontal therapy. *Periodontology* 2000, 9: 7-13, 1995.
- 2- Melcher AH. On the repair potential of periodontal tissues. *J. Periodontol* 1976; 47: 256 – 269.
- 3- Nyman S, Lindhe J, Karring T. New attachment following surgical treatment of human periodontal disease. *J. Clin Periodontol* 1982; 9: 290.
- 4- Lars Laurell. Treatment of Intrabony defects, *J. Periodontol* 1998
- 5- Tonetti M. Randomized controlled Multicenter Study. RTG. *J. Periodontol* 1998.
- 6- American Academy of Periodontology: Glossary of terms. *J. Periodontol* 63(suppl): 42, 1992.
- 7- The Dental clinics of North America. *Advances in Periodontics*, Part II. 1998: Vol 42, No. 3.
- 8- Cortellini P, Bowers GM, Periodontal regeneration of intrabony defects: An evidence based treatment approach. *Int J. Periodontol Restor Dent* 15: 129, 1995
- 9- Cortellini P, Pini Prato G, Tonetti MS: Periodontal regeneration of human intrabony defects: I Clinical measures. *J. Periodontol* 64: 254, 1993
- 10- Cortellini P, Pini Prato G, Tonetti MS: Periodontal regeneration of human intrabony defects: II Re-entry procedures and bone measures. *J. Periodontol* 64: 261, 1993
- 11- Buser D, Dula K, Belser UC. Localized ridge augmentation using guided bone regeneration: II. Surgical procedure in the mandible. *Int. J. Periodontol Restor Dent* 15:11, 1995.
- 12- Jovanovic SA, Nevins M: Bone formation utilizing titanium – reinforced membranes, *Int J. Periodontol Restor Dent* 15, 57, 1995.
- 13- Becker W, Becker B, Handelsman M, Oschenbein C. Guided Tissue regeneration for implants placed into extraction sockets: A study in dogs. *J. Periodontol* 1991.

- 14- Melloning J, Triplett G. Guided tissue regeneration and endosseous dental implants. *J. Periodontol.* 1993.
- 15- Tonetti M, Pini – Prato G, Cortellini P. Effects of cigarette smoking on periodontal healing following GTR in infrabony defects. A preliminary retrospective study. *J. Clin Periodontol* 1995; 22, 229-234.
- 16- Tonetti MS, Pini – Prato G, Cortellini P. Periodontal Regeneration of human intrabony defects. IV. Determinants of healing response. *J. Periodontol* 1993; 64: 934 – 940.
- 17- Gottlow J, Guided tissue regeneration using bioresorbable and non-resorbable devices: Initial healing and long term results. *J. Periodontol* 64, 1157, 1993
- 18- Polson AM, Garrett S, Stoller NH. Guided tissue regeneration in human furcation defects after using a biodegradable barrier: A multicenter feasibility study. *J Periodontol* 66: 377, 1995.
- 19- Wang HL, O'Neal RB, Thomas CL. Evaluation of an absorbable collagen membrane in treating class II furcation defects. *J Periodontol* 65: 1029, 1994.
- 20- Periodontology 2000. *Guided Tissue Regeneration*. Volume 1, 1993.

## Anexo II Implantes

La odontología actual va dirigida a restablecer la morfología, función, comodidad, estética, habla y la salud del sistema estomatognático, independientemente del grado de atrofia, alteración o lesión del mismo.

Los **implantes óseo-integrados** han llegado a ser una opción común en pacientes contemporáneos con la ausencia de dientes naturales. Los implantes endóseos han sido usados con un gran porcentaje de éxito en un creciente número de situaciones clínicas.

Hoy en día esta evolución dentro de la implantología ha progresado hacia la reconstrucción funcional de piezas dentales ausentes, no sólo realizadas igual a una pieza natural, si no que sean apreciadas y sentidas como dientes naturales. En realidad el objetivo de la implantología dental hoy en día es producir réplicas exactas de dientes naturales ausentes.

La **implantología oral** es la ciencia y disciplina que se dedica al estudio, diagnóstico, diseño, aplicación, restauración y/o el cuidado de las estructuras orales aloplásticas o autógenas para tratar la pérdida de función, forma, estética, habla y/o salud de los pacientes total o parcialmente edéntulos.

Un implante endóseo es un material aloplástico aplicado quirúrgicamente sobre un reborde óseo residual, por lo general para que actúe como base o soporte en la reconstrucción de una prótesis dental.

Los **implantes** son anclas de metal colocados en los maxilares por debajo de la mucosa para soportar dientes artificiales donde se han perdido dientes naturales.

## Objetivos:

- Aumentan la eficacia masticatoria.
- Mejoran la estética.
- Mejoran el habla.
- Mejoran la autoestima.

El éxito clínico de los implantes dentales ha sido la selección apropiada del paciente en más del 90%. Antes de considerar cualquier terapia de implantes dentales, todos los pacientes requieren la realización de un adecuado historial médico así como una adecuada examinación clínica. Existen enfermedades sistémicas que pueden complicar o contraindicar la colocación de un implante dental.

No hay datos suficientes en la literatura periodontal que indiquen con certeza las indicaciones y contraindicaciones en el uso de implantes dentales. Generalmente se toma como contraindicaciones al estado médico comprometido del paciente (diabetes mellitus no controlada, anormalidades del metabolismo óseo, pacientes con terapia de radiación y quimioterapia, etc.), aunque pocos son los estudios que demuestran un bajo éxito en la terapia de implantes en pacientes comprometidos sistemáticamente. También se nombra como un factor negativo una pobre calidad de hueso o la cercanía de estructuras vitales.

El implante más revisado en la literatura es el implante endóseo con forma de raíz y de titanio, este implante puede tener diferentes configuraciones pero predominantemente tiene un diseño cilíndrico en forma de tornillo. Su superficie generalmente es maquinada en titanio puro o con alguna aleación, o recubierta en ocasiones de una superficie rugosa de titanio (plasma spray de titanio) o hidroxiapatita.

Los implantes con forma de raíz pueden ser lisos, roscados, perforados, macizos, huecos; pueden estar recubiertos o texturizados y se pueden conseguir en diferentes materiales biocompatibles de formas sumergibles y no sumergibles. Existen dos tipos fundamentales dependiendo de su diseño: cilíndricos (retención a presión y química generalmente por su recubrimiento) y de tornillo (retención mecánica y/o química). También pueden clasificarse por su forma de inserción, por su cicatrización, por sus requisitos quirúrgicos; por sus características superficiales y por su interfase.

## **Clasificación de Implantes (forma – colocación)**

1. Implantes endóseos en forma de hoja de cuchillo.
2. Implantes subperiósticos.
3. Implantes transóseos.
4. Implantes endóseos en forma de raíz.

### **Implante en forma de hoja de cuchillo**

Estos implantes son piezas largas y planas de metal que son insertadas directamente en hueso con diferentes formas y tamaños de acuerdo al fabricante. Tienen la ventaja de no requerir un gran espesor buco – lingual de hueso para su colocación. Pueden ser curvados y adaptarse a ciertas condiciones anatómicas. Por otra parte, las dimensiones mesio-distales casi siempre son más grandes que la máxima anchura mesiodistal entre diente y diente lo cual puede ocasionar un problema en su colocación. Su colocación es generalmente no sumergible y con carga inmediata lo cual provoca un alto grado de fracaso. El objetivo de su colocación es buscar óseointegración al igual que los implantes en forma de raíz.

Se han reportado frecuentemente fracturas en crestas alveolares delgadas.

Tienen ciertos límites protésicos y estos límites pueden interferir con la posición deseada para la adecuada colocación del diente. También se han reportado fracturas en el cuello del implante.

### **Implantes subperiósticos**

Estos implantes fueron hechos para colocarse sobre y alrededor del hueso en la mandíbula, aunque también pueden usarse sobre el maxilar. Es necesario un procedimiento quirúrgico para exponer el hueso y tomar una impresión. Después estos modelos se envían al laboratorio y se elabora una estructura que mediante un segundo procedimiento quirúrgico se coloca el implante.

Esta técnica es difícil y exigente, a menudo causa daño a estructuras importantes.

Tienen un importante porcentaje de fracaso y cuando fallan hay daño severo a los

tejidos duros y blandos. Estos implantes tienen altos límites protésicos y son difíciles y costosos de fabricar.

### **Implantes transóseos**

Este implante consiste en una serie de tornillos que van a través del borde inferior del maxilar inferior hasta el hueso alveolar. Los tornillos se fijan a una placa por encima del hueso mandibular y dos de ellos sobresalen sobre la encía para la estabilización de la prótesis. Este implante provee una excelente estabilización bicortical. Están sólo indicados en la mandíbula y requieren un acceso extraoral a la altura del mentón.

Tienen altos límites protésicos y solo son usados para estabilizar dentaduras mandibulares.

### **Implantes endóseos con forma de raíz**

Estos implantes fueron originalmente diseñados por el Dr. P.I. Branemark. Tienen forma cilíndrica y son insertados dentro del hueso. Estos implantes tienen un tamaño aproximado al estándar de una raíz de un diente normal. Pueden ser fácilmente colocados en sitios donde la raíz existe haciendo entonces más versátil el reemplazo de uno o más dientes. Generalmente su colocación es simple de acuerdo al sistema de cada compañía comercial. Su colocación demanda un entrenamiento que permita la correcta manipulación de tejidos blandos y hueso (periodoncista).

La colocación de un implante en una posición determinada puede ser difícil de corregir lo que representa que esta técnica demanda la colocación ideal del implante basado por guías quirúrgicas y encerados protésicos previos.

Hoy en día diferentes compañías permiten su obtención fácilmente. Se considera como el implante estándar en el campo odontológico.



## CLASIFICACIÓN DE ACUERDO AL DISEÑO Y SUPERFICIE DE LOS IMPLANTES

### Diseño básico de los implantes:

1. Roscados. (Fig. 74).
2. Cilíndricos no roscados. (Fig. 75).




Fig. 74

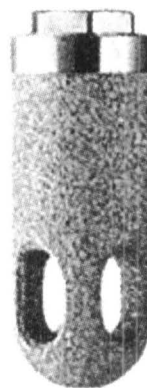


Fig. 75

### Diseño específico de superficie:

1. Maquinados. (Fig. 74).
2. Superficie rugosa.
3. Spray plasma de titanio.
4. Recubiertos de hidroxiapatita. (Fig. 75).
5. Superficie porosa sintetizada.

Tanto los tornillos como los cilíndricos han demostrado resultados favorables en la literatura de la implantología dental. La ventaja de los tornillos es su retención mecánica y el aumento de la superficie de contacto.

Ventajas del implante roscado:

- Estabilización del implante cuando es inicialmente colocado.
- Incrementan la superficie de contacto.
- Proveen un medio de propiocepción para el implantólogo al momento de colocar el implante.

Los implantes cilíndricos tienen una menor área de superficie, es por eso que requieren de un revestimiento para incrementar el área de superficie. Se colocan haciendo un agujero ligeramente más pequeño que el diámetro del implante y posteriormente se amartilla con un mazo o martillo. Son fáciles y rápidos de insertar.

Los implantes maquinados son los más comunes y los originalmente introducidos. Están respaldados por una fuerte investigación clínica. Hay actualmente 5 grados de titanio que se pueden utilizar para implantes dentales. Los grados 1 al 4 son titanio médicamente puro y el grado 5 es una aleación del titanio (Ti6Al4V). Entre más alto es el número, mayor dureza. Generalmente se utiliza un implante con titanio número 3.

Los implantes con plasma spray de titanio son aquellos en que el titanio fundido es rociado sobre la superficie del implante maquinado para aumentar el área de superficie del implante, promueve estabilidad y logran una óseointegración inicial. El incremento en el área de superficie y su aspereza agregan una estabilización mecánica al implante.

Los implantes recubiertos de hidroxiapatita tienen el objetivo de lograr una superficie más áspera y proporcionan una biointegración acelerada (la retención bioactiva es la que se obtiene con materiales bioactivos como la hidroxiapatita que cuando se unen directamente con el hueso logran una anquilosis similar al de dientes naturales; la matriz ósea se deposita en la capa de hidroxiapatita, como consecuencia de la interacción físico-química entre el colágeno del hueso y los cristales de hidroxiapatita del implante).

La hidroxiapatita es soluble en líquidos orales y si se expone, causará un fracaso con pérdida acelerada de hueso.

## **Plan de tratamiento**

Una adecuada planeación del tratamiento permitirá al clínico establecer parámetros

que establezcan que el paciente cumple con los requerimientos necesarios para la colocación de un implante. Sólo así se asegura el éxito de su colocación y rehabilitación.

El plan de tratamiento es establecido basándose en la valoración física, clínica y radiográfica del paciente. Después de valorar que el paciente esté en un estado de salud óptimo, la colocación de un implante debe estar basado en que exista una estructura de hueso que pueda soportar un proceso de integración. Es necesario conocer las dimensiones exactas de la estructura ósea y determinar si es suficiente o si el paciente debe ser sometido a un procedimiento de regeneración ósea guiada.

Diferentes métodos son indispensables para conocer el grosor y densidad de hueso:

- Mapeo óseo.
- Radiografía periapical.
- Radiografía oclusal.
- Radiografía panorámica.
- Tomografía computarizada.

No solamente son indispensables las imágenes radiográficas para determinar el grosor óseo disponible para la colocación de un implante, también permiten visualizar las estructuras anatómicas vecinas que puedan ser dañadas (nervio dentario inferior y seno maxilar).

### **Consideraciones periodontales**

La inspección clínica del sitio donde se piensa colocar el implante debe estar provista de una buena cantidad de encía queratinizada la cual permita un mejor manejo quirúrgico al momento de colocar el implante y al descubrirlo; una mejor adaptación de los tejidos periodontales a la superficie del implante y mayor facilidad para un adecuado control de placa del área periimplantal.

### **Técnica quirúrgica:**

#### **Localización del sitio del implante**

Es el procedimiento más crítico, se determina mediante un diagnóstico correcto del

caso y mediante un estudio cuidadoso en el laboratorio dental, esto con la fabricación de una guía quirúrgica de inserción basada en un encerado diagnóstico.

### **Preparación inicial del sitio: (Fresa de 2 mm) (Fig. 3-a,b)**

Una vez que el sitio ha sido cuidadosamente determinado y se han diseñado correctamente las incisiones, un colgajo de espesor total es reflejado exponiendo la superficie ósea. Se realiza una perforación guía con una fresa de bola, esto evita posibles dificultades en la penetración de la fresa de 2 mm al perforar la cortical ósea. Mediante una irrigación abundante (externa y/o interna) y a 1200 rpm se perfora con la fresa de 2 mm a la profundidad deseada. Generalmente la fresa tiene marca a la distancia de 7, 10, 13, 15 y 20 mm.

### **Pins de guía**

Una vez que se ha perforado el sitio con la fresa de 2 mm se insertan los pins guía para checar el paralelismo con los dientes vecinos. En esta etapa todavía se pueden corregir algunos pequeños problemas en la dirección del implante. Estos pins deberán estar orientados correctamente considerando la restauración final.

### **Fresa de perforación de 2 a 3 mm (Fig. 76-c)**

La siguiente perforación se hace con una fresa piloto o de transición que permite aumentar el diámetro de 2 a 3 mm en el área coronal de la perforación. Esto permitirá pasar a la siguiente fresa sin tener problemas en su inserción.

### **Perforación con la fresa de 3 mm (Fig. 76-d)**

La perforación de 3 mm se hará a la profundidad establecida de acuerdo a las marcas de la fresa. La dirección de inserción debe coincidir con la orientación previamente establecida por la fresa de 2 mm.

### **Proceso de perforación cortical (Fig. 76-e)**

Este proporciona un asiento definitivo para la cabeza del implante dentro del hueso cortical. De acuerdo a cada sistema cuando el implante es autorroscable, la siguiente perforación será establecida por el mismo implante, permitiendo con esto la colocación final del implante.

### **Colocación del implante (Fig. 77)**

El implante debe ser manejado bajo estrictas normas de esterilidad y evitar que se

contamine su superficie. Su inserción no debe pasar las 30 rpm y puede realizarse de manera manual o con micromotor. El objetivo es lograr una estabilidad inicial.

El colgajo de acuerdo al sistema original de Branemark es posicionado coronalmente y suturado. Esto cubre totalmente al implante de tal manera que se queda sumergido. El objetivo de dejar al implante sumergido por un tiempo determinado es lograr la óseo-integración del implante. (fig. 77-j)

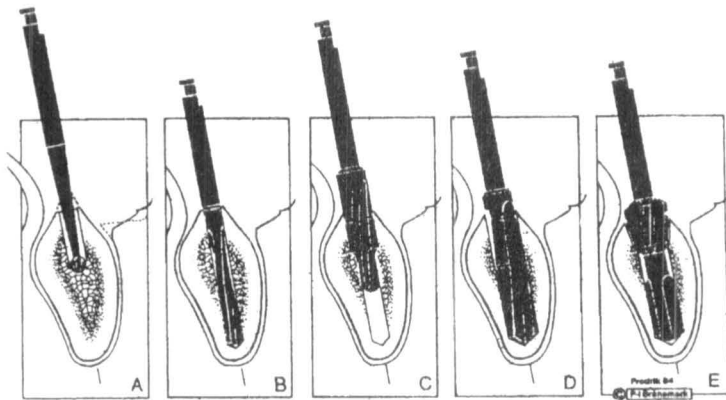


Fig.76

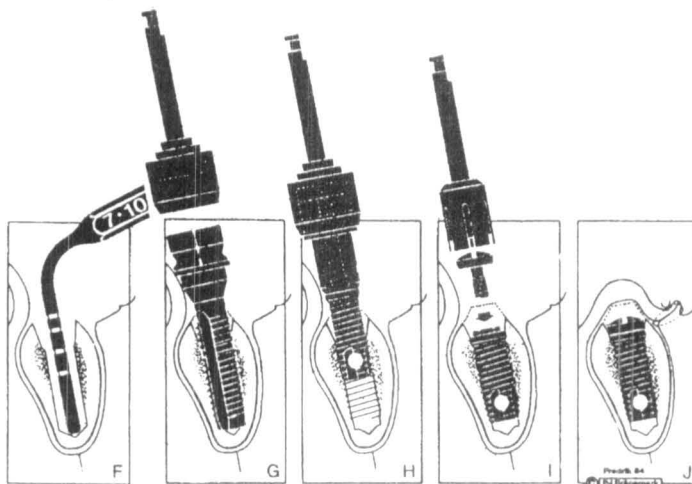


Fig. 77

## **Óseo-integración**

Desde la década de los 80's, investigadores han enfocado su atención en alcanzar óseo-integración. El contacto directo del implante con el hueso ordenado y vivo se le conoce como óseo-integración. Los estudios iniciales de Adell y Cols. (1981) mostraban resultados longitudinales de 15 años de 91% de éxito en mandíbula y 82% en maxilar, en implantes maquinados. Este porcentaje de éxito se ha incrementado con el tiempo debido a la creciente tecnología en implantes y al diseño de nuevas técnicas quirúrgicas.

La capacidad del implante de ser óseo-integrado depende de seis factores; los primeros tres dependen del fabricante del implante y los otros tres del cirujano.

## **Biocompatibilidad del material**

Parr y Cols. (1985) concluyen que el titanio y sus aleaciones poseen propiedades mecánicas que los hacen materiales ideales para implantología. El titanio y sus aleaciones se oxidan instantáneamente en el aire. Este óxido de superficie es extremadamente estable en el ambiente fisiológico corporal. Esta capa de óxido de titanio favorece la óseo-integración. El titanio puede combinarse en el organismo con metales sin causar corrosión galvánica.

## **Estado de la superficie del material**

La óseo-integración no es sólo un contacto directo entre el hueso y el implante sino una reacción bioquímica entre el hueso y el óxido de titanio que crea una unión difícil de destruir.

## **Preparación del lecho óseo**

Las condiciones de la preparación del lecho óseo receptor ejercen una influencia sobre su cicatrización. Evitar el trauma quirúrgico es indispensable para lograr un éxito en la óseo-integración del implante. Evitar un sobrecalentamiento del hueso (no más de 47° C) que provoque un área necrótica y dificulte su reparación dando como resultado una fibrointegración (presencia de tejido conjuntivo en la interfase hueso – implante).

## **Condiciones que favorecen una interfase fibrosa**

- Sobrecarga prematura del sistema (antes de 3 meses en la mandíbula o 6 meses en el maxilar).
- Inavaginación del epitelio (frecuentemente sucede en los sistemas de una sola etapa).
- Sobrecalentamiento del hueso durante la preparación del lecho.

### Condiciones de colocación

La utilización de un material biocompatible, una técnica quirúrgica adecuada y condiciones de asepsia correcta son esenciales para la colocación de un implante.

El pronóstico de una óseo-integración exitosa depende en gran medida del tipo de hueso en donde el implante sea colocado:

Tipo I.- Duro y denso: presente en la región anterior del maxilar inferior. 3 meses para integrarse.

Tipo II.- No es tan duro: presente en la región posterior del maxilar inferior. 4 meses para integrarse.

Tipo III.- No es tan denso: Presente en la región anterior del maxilar superior. 6 meses para integrarse.

Tipo IV.- Menos denso: Presente en la región posterior del maxilar superior. 8 meses para integrarse.

Una vez que el implante haya completado su fase de óseo-integración se realiza un segundo procedimiento quirúrgico para descubrir el implante (Fig. 5). Éste puede consistir en realizar un colgajo de espesor total, quitar la tapa del implante y colocar el tornillo de cicatrización, el cual tiene el objetivo de crear durante un periodo de 3 semanas un surco peri-implantal. Posteriormente a estas 3 semanas se puede tomar la impresión para realizar la rehabilitación correspondiente. Este proceso también puede simplificarse al descubrir el implante con un sacabocados, permitiendo un acceso específico sobre la tapa del implante lo cual propicia el cambio por el tornillo de cicatrización.

Al cicatrizar 3 semanas después, los tejidos supracrestales parecen ser similares a los gingivales alrededor de dientes naturales en muchos de los casos. Estos tejidos tienen una lámina propia y un epitelio escamoso estratificado. El epitelio oral es queratinizado y el sulcular no queratinizado al igual que dientes naturales. Se encuentra también un epitelio de unión el cual está conectado por hemidesmosomas en forma muy similar a los dientes naturales creando un sello que impide la penetración bacteriana al interior de los tejidos, siempre y cuando exista un excelente mantenimiento por parte del paciente.

El tornillo de cicatrización también tiene el objetivo de crear un entorno gingival estético (perfil de emergencia) para la futura restauración.

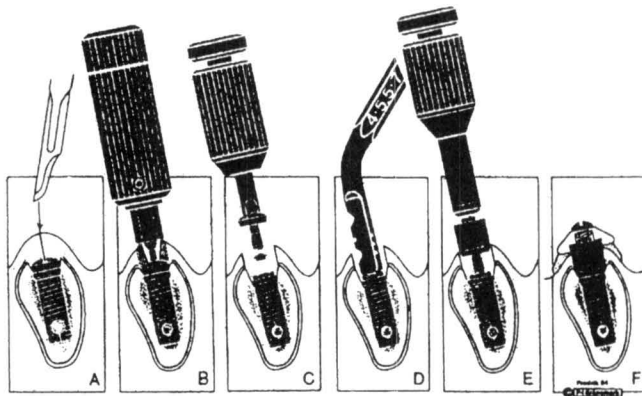


Fig. 78

### Criterios de éxito

En 1986, Albrektsson y colaboradores publican como criterio de éxito en los implantes:

- Criterios clínicos: Inmovilidad, sonido claro a la percusión, no infección, no dolor o signo de parestesia.
- Criterios radiológicos: Ausencia de un espacio radiotransparente periimplantario y pérdida ósea inferior a 0.2 mm por año después del primer año.

### Mantenimiento

El éxito en la colocación de los implantes debe ser considerado por su función a largo plazo. Éste no puede lograrse sin un adecuado control y mantenimiento por parte del periodoncista en el implante colocado.

El paciente debe ser capaz de eliminar la placa de la superficie de los implantes adyacentes a los tejidos gingivales. El mejor medio mecánico para hacerlo, es el uso de un cepillo dental de un solo penacho o interdental. Los pacientes deben ser vistos regularmente para un cuidado profesional. Se dispone de curetas de plástico especiales para la eliminación de placa y cálculo de estas regiones. La frecuencia de las visitas de mantenimiento será determinada por el porcentaje de placa que se forme sobre la prótesis y de la respuesta de los tejidos periodontales a estos depósitos. Generalmente se recomienda una visita cada 3 meses.



De acuerdo a las diferentes publicaciones la utilización de implantes dentales en restauraciones únicas o múltiples tienen un alto grado de predictibilidad.

Diversas consideraciones deben ser tomadas con el fin de obtener un resultado bueno. Una comunicación estrecha entre el equipo de trabajo (periodoncista, rehabilitador, técnico del laboratorio y el paciente) son indispensables para lograr un resultado exitoso a largo plazo.

# Bibliografía

- 1- Smith DE, Zarb GA: Criteria for success of osseointegrated endosseous implants. *J. Prosthet Dent*, 62; 567, 1989.
- 2- Remy H. Blanchaert. Implants in the medically challenged patient. *Dental Clinics of North America*. 42;1, 35 1998.
- 3- Allan B Reiskin: Implant imaging: Status, controversies and new developments. *Dental Clinics of North America*. 42;1, 47 1998
- 4- Keith Phillips, John C. Kois. Aesthetic Peri-implant site development: the restorative connection. *Dental Clinics of North America*. 42;1, 57 1998
- 5- Edwin A. McGlumphy et al. Implant Screw Mechanics. *Dental Clinics of North America*. 42;1, 71 1998.
- 6- Alan R. Rissolo, Jeffrey Bennett. Bone Grafting and its essential role in implant dentistry. *Dental Clinics of North America*. 42;1, 91 1998.
- 7- A. Baumhammers, I. Baumhammers. Periodontal considerations of endosseous implants. *J. Periodontol* 1972.
- 8- Albrektsson T, Sennerby L. State of the art in oral implants. *J. Clin. Periodontol*, 1991: 18, 474-481.
- 9- Roland M. Meffert, Burton langer, Michael E. Fritz. Dental Implants: a review. *J. Periodontol* 1992.
- 10- *Annals of periodontology* 1996. *World workshop in periodontics. Implants*. Vol. 1, No 1. 707 – 782.
- 11- John Y. H. Ismail. A comparison of current root form implants. Biomechanical design and prosthodontic applications. *NYS dental journal*. April 1989. 34-36.
- 12- Schulman L. Rogoff G, Savitt E. D. Kent. R. Evaluation in reconstructive implantology. *Dental clinics of North America*. 1986, 30: 327 – 350.

## Anexo III

### Cirugía mucogingival

Lo racional de la terapia periodontal ha cambiado fuertemente durante los últimos años. Hoy en día la terapia periodontal cuenta con dos objetivos principales: (1) Reducción o eliminación de la inflamación, inducida por bacterias de la placa y sus productos, (2) Corrección de defectos o problemas anatómicos causados por el proceso de la enfermedad periodontal.<sup>1</sup>

La **cirugía plástica periodontal** incluye los procedimientos quirúrgicos utilizados para corregir o eliminar deformidades de la encía y/o de la mucosa alveolar.<sup>2</sup>

Una **recesión gingival** puede ser definida como una denudación de la superficie radicular durante la migración apical del margen gingival.<sup>3</sup>

Obtener un cubrimiento radicular predecible y estético ha llegado a ser un objetivo importante en la terapia periodontal.

Aunque se han reportado diversos factores etiológicos de recesión gingival, el principal factor de riesgo para el desarrollo de una recesión gingival es un inadecuado cepillado dental.<sup>4</sup>

Diversas técnicas quirúrgicas han sido propuestas para obtener un cubrimiento radicular predecible con el objetivo de:<sup>5</sup>

- Eliminar sensibilidad radicular.
- Evitar caries radicular.
- Aumentar cantidad de encía queratinizada.
- Estética.

**La técnica ideal** para cubrimiento radicular es la que logra:<sup>5</sup>

- Cubrimiento radicular hasta la UAC.
- Fuerte inserción del tejido al diente con un surco menor a 2 mm.
- No sangrado al sondeo.
- Adecuada banda de encía queratinizada.
- Color aceptable.
- Contorno estético.
- Mínimo dolor al paciente durante y posterior al tratamiento.
- Reducción de la sensibilidad radicular.

Diversos procedimientos han sido diseñados para lograr estos resultados: colgajos desplazados laterales (1978)<sup>3</sup>, colgajos desplazados coronales (1975)<sup>6</sup>, injerto gingival libre (1982)<sup>7</sup>, injerto de tejido conectivo subepitelial (1985)<sup>8</sup>, regeneración tisular guiada (1992)<sup>9</sup>.

### **Injerto de tejido conectivo**

Este tratamiento está indicado en procedimientos que pretenden obtener un cubrimiento radicular. La mayoría de los estudios reportan un rango de recesión entre 3.3 a 5.9 mm. En término de porcentaje el cubrimiento radicular resulta en un 52 – 98%. El total de cubrimiento (100%) es reportado en un 27 a 89% con un promedio de 66%<sup>10</sup>.

El cubrimiento radicular con injerto de tejido conectivo resulta el mejor tratamiento en comparación con otros resultados de otras técnicas quirúrgicas.<sup>10</sup>

Raetzke es el primero en reportar el uso de tejido conectivo para cubrimiento radicular con una técnica de sobre. Reporta casos exitosos en recesiones amplias y profundas y un cubrimiento completo en 5 sitios (42%), 60 - 80% de cubrimiento en los 7 sitios restantes<sup>8</sup>

Langer y Langer reportan las ventajas del ITC. Cierre a primera intención del paladar (sitio donador), un color más regular del tejido gingival y una mayor predictabilidad en cubrimiento de recesiones gingivales (56 casos, cubrimiento de 2 a 6 mm).<sup>11</sup>

Nelson reporta un colgajo de doble papila (Cohen y Ross) más el injerto de tejido conectivo en el tratamiento de recesiones gingivales de 29 dientes.

Se reporta un porcentaje de cubrimiento en recesiones leves (1 - 3 mm) de 100%, moderadas (2 - 6 mm) de 92% y avanzadas (7 - 10 mm) de 88%. Promedio de 91%<sup>12</sup>.

Harris en un estudio de 100 pacientes consecutivos, tratados con injerto de tejido conectivo para cubrimiento radicular con la técnica de doble papila reporta un 100%; cubrimiento radicular en el 89% de los casos, un promedio de cubrimiento de 97.7%, ganancia de encía queratinizada de 3.3mm, disminución de sensibilidad en el 68%.<sup>7</sup>

Las superficies radiculares patológicamente expuestas han sufrido alteraciones sustanciales, las cuales pueden afectar una adecuada inserción. El alisado radicular solamente no puede eliminar totalmente los contaminantes etiológicos los cuales pueden inhibir la migración celular y su inserción.<sup>1</sup>

Antes de pretender obtener un cubrimiento radicular, la superficie radicular debe estar libre de placa bacteriana. Se ha establecido que no hay diferencias significativas en términos de cubrimiento radicular o formación de bolsas residuales entre dientes que han sido instrumentados (alisado radicular) y controles.<sup>10</sup>

Se sugiere que la remoción intencional de la estructura radicular mediante el alisado radicular no es un factor crítico en el resultado de la cirugía mucogingival. Sin embargo el alisado radicular está indicado para la remoción de irregularidades y surcos sobre la superficie radicular así como lesiones cariosas poco profundas.

Se indica también, un alisado radicular extenso para reducir la convexidad de las raíces y minimizar la distancia mesio - distal avascular del sitio receptor y favorecer la sobrevivencia del injerto. Con la reducción de la convexidad también se logra mayor estabilidad del injerto cuando se pretende obtener cubrimiento radicular.<sup>10</sup>

### **Acondicionamiento radicular**

Diferentes agentes acondicionantes han sido usados para mejorar las condiciones de la superficie radicular junto con el alisado radicular en procedimientos regenerativos y en procedimientos mucogingivales.

El uso de *agentes de desmineralización* de la superficie radicular han sido utilizados dentro de los procedimientos que pretenden obtener cubrimiento radicular en conjunción con injertos gingivales.

El ácido cítrico es el que más comúnmente ha sido utilizado como agente de desmineralización.

Su propósito es eliminar la capa de residuos sobre la superficie radicular intentando facilitar la formación de una nueva inserción a través de la exposición de las fibras de colágena de la matriz dentinaria y permitir su interdigitación con fibras del injerto de tejido conectivo.<sup>10</sup>

Estudios clínicos que compararon el resultado en injertos gingivales no demostraron ningún efecto benéfico con el uso de ácido cítrico.<sup>10</sup> Algunos autores también concluyen que la aplicación de ácido cítrico no mejora el resultado clínico de cubrimiento radicular significativamente cuando este procedimiento se compara con alisado radicular solamente.<sup>13</sup>

El ácido etilendiaminotetracético (EDTA) es un agente quelante de iones divalentes que se utiliza en terapéutica dental.<sup>14</sup>

Aplicando un quelante sobre una superficie dentinaria, esta quedará desprovista de iones de calcio, determinándose una mayor facilidad para su desmineralización. Es un agente eficaz en la eliminación de los residuos (endotoxinas) de la superficie radicular.<sup>15</sup>

Se ha reportado que la desmineralización con EDTA puede favorecer la inserción de fibras del ligamento periodontal con adecuada orientación sobre la superficie radicular sin la necesidad de remover grandes cantidades de cemento como con el alisado radicular extenso en procedimientos que pretenden obtener cubrimiento radicular.<sup>16</sup>

### **Técnica Quirúrgica ITC**

Las indicaciones principales para los procedimientos de cubrimiento radicular son exigencias estéticas, hipersensibilidad radicular y el manejo de lesiones cariosas radiculares superficiales y abrasiones cervicales. También es común la indicación de estos procedimientos para modificar la topografía del tejido blando marginal con el fin de facilitar el control de placa.

Miller (1985) describió una clasificación útil de defectos de recesión, teniendo en cuenta el cubrimiento radicular que se prevea como posible de obtener:

Clase I: Recesión de tejido marginal que no se extiende hasta la línea mucogingival. No hay pérdida de hueso o tejido blando interdentario.

Clase II: Recesión de tejido marginal que se extiende hasta la unión marginal o más allá. No hay pérdida de hueso o tejido blando interdentario.

Clase III: Recesión de tejido marginal, hasta la unión mucogingival o más allá. La pérdida de hueso o tejido interdentario es apical al límite amelocementario, pero coronal a la extensión apical de la recesión marginal.

Clase IV: Recesión de tejido marginal hasta más allá de la línea mucogingival. La pérdida de hueso interdentario se extiende a un nivel apical a la extensión de la recesión marginal.

En los defectos clase I y II se puede lograr cubrimiento total, en clase III un cubrimiento parcial y en defectos clase IV no se puede esperar cubrimiento.

La técnica que utiliza un injerto de tejido conectivo directamente sobre la raíz expuesta y la movilización de un colgajo mucoso que se desplaza hacia coronal para cubrir el injerto (Langer y Langer 1985).

**Técnica:** Se traza una incisión en la cara vestibular del tejido interdentario a cada lado de los dientes que se van a tratar. La incisión debe ser colocada justo hacia coronal del nivel pretendido de cubrimiento radicular. Se realizan dos incisiones verticales divergentes y se extiende hasta más allá de la línea mucogingival. (Figura 79)

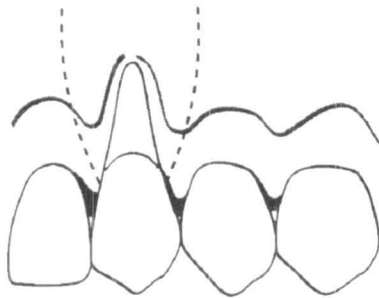


Figura 79

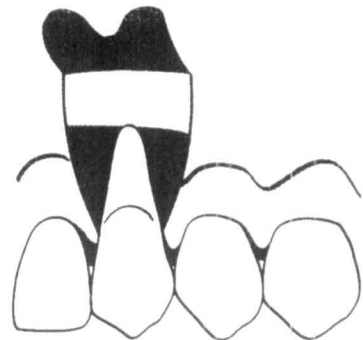


Figura 80

Se prepara entonces un colgajo de espesor parcial mediante disección aguda y se refleja una extensión tal que pueda ser reubicado coronalmente al límite de la unión amelocementaria sin tensión. (figura 80).

Se obtiene un injerto de tejido conectivo subepitelial de la mucosa masticatoria de la región palatina a la altura de premolares superiores o de la almohadilla retromolar. Antes de iniciar las incisiones se estima el espesor disponible mediante el empleo de una sonda o la aguja de la jeringa. Se hace una incisión horizontal perpendicular a la superficie ósea subyacente aproximadamente 3 mm hacia la zona apical del margen de tejido blando en la región premolar. (Figura 81).

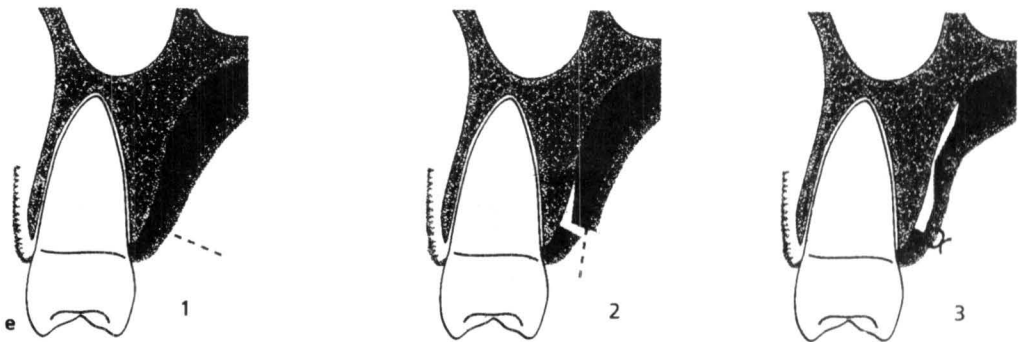


Figura 81

La extensión mesiodistal está predeterminada por la extensión del injerto. Para facilitar la obtención del injerto se puede realizar una incisión vertical en la terminación mesial de la incisión primaria. Se hace entonces una incisión desde la línea de la primera incisión y dirigida apicalmente para realizar una incisión divisoria de la mucosa palatina. Se emplea un pequeño elevador mucoperióstico y se realizan incisiones laterales y apicales para liberar el injerto.

Inmediatamente el injerto se coloca en el sitio receptor y se asegura en posición con suturas aisladas. Después se sutura el colgajo mucoso de modo que cubra el injerto. Se colocan suturas aisladas en papilas, así como en lo largo de la herida de las incisiones verticales. (figura 82).

Se recomienda la colocación de cemento quirúrgico para la protección del área durante la primera semana de cicatrización.



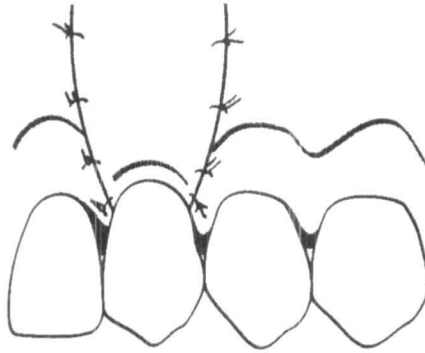


Figura 82

Independientemente de cuál sea la modalidad quirúrgica utilizada para lograr cubrimiento radicular con tejido blando, las características comunes del resultado del tratamiento son una escasa profundidad al sondeo residual, aumento de inserción clínica y aumento de altura gingival.

## Bibliografía

- 1- Caffesse R, Mota L, Morrison E. The rationale for periodontal therapy. *Periodontology* 2000, 9: 7-13, 1995.
- 2- Miller P.D. Reconstructive and Regenerative periodontal Surgery. *Dent. Clin North. A.M.* 1988, 32: 298 – 307.
- 3- Guinard EA, Caffesse RG. Treatment of Localized gingival Recessions. Lateral Sliding Flaps. *J. Periodontol.* 1978, 49: 351 – 362
- 4- Edward P. Allen. Pedicle Flaps, *Gingival Grafts and Connective Tissue Grafts in Aesthetic Treatment of Gingival Recession.* Practical Perio & Esthetic dentistry. 1993, 5:29.
- 5- Harris RJ. The connective tissue with partial thickness double pedicle grafts: The results of 100 consecutively treated defects. *J. Periodontol* 1994; 65: 448-446.
- 6- Bernimoulin JP, Luscher B, Muhlemann HR. Coronally repositioned periodontal flap. Clinical Evaluation after one year. *J. Clin Periodontol* 1975; 2: 1-13.
- 7- Miller PD. Root Coverage using a free soft tissue autograft following citric acid application, Technique. *Int. J. Periodont Rest Dent.* 1982; 2: 65.
- 8- Raetzke PB. Covering localized areas of root exposure employing the envelope technique. *J. Periodontol* 1985; 56: 397 – 408.
- 9- Pini Prato G, Tinti C, Vincenzi G, Magnani C, Cortellini P, Clauser C. Guided tissue regeneration versus mucogingival surgery in the treatment of human buccal gingival recessions. *J. Periodontol* 1992; 63: 919-928.
- 10- *Annals of periodontology – 1996 World workshop in periodontics.*
- 11- Langer B, Langer L. Subepithelial connective tissue graft technique for root coverage. *J. Periodontol,* 1985; 56: 715-720.

- 12- Nelson SW. The subpedicle connective tissue graft: A bilaminar reconstructive procedure for the coverage of denuded root surfaces. *J. Periodontol* 1987; 58: 95-102.
- 13- Caffesse RG, De la Rosa M, garza M, Munne Travers A, Mondragon J, Weltman R. Citric acid desmineralization and subepithelial connective tissue grafts. *J. Periodontol* 2000, 71: 568 – 572.
- 14- Samuel S Patterson. In vivo and In vitro studies of the effect of the disodium salt of ethylene-diamine tetra – acetate on human dentine and its endodontic implications. *The american association of endodontists*.
- 15- Takakazu Yoshida, Taiji Shibata, Tomomi Shinohara, Shunji Gomoyo. Clinical evaluation of the efficacy of EDTA solution as an Endodontic Irrigant. *J of Endodontics* 1995: 21: 592.
- 16- Khurshid U. Zaman, Tzutomo Sugaya, Okito Hongo, Hiroshi Kato. A study of attached and oriented human periodontal ligament cells to periodontally diseased cementum and dentin after desmineralizing with neutral an low pH etching solution. *J. Periodontol* 2000, 71: 1094 – 1099
- 17- Miller PD. A clasification of marginal tissue recession. *Int. J. Periodontol & Rest. Dent.* 1985; 2: 9-13.
- 18- Miller PD. Root coverage with the free gingival graft. Factors associated with incomplete coverage. *J. Periodontol* 1987, 58: 674-681.
- 19- Turesky S, Gilmore N, Glickman I. Reduced plaque formation by the chlormethyl analogue of vitamine C. *J. Periodontol* 41: 1970, 41-43.
- 20- Löe H. The gingival index, the plaque index and the retention index systems. *J. Periodontol* 1967, 38: 610 – 616.
- 21- Greenwell H, Bissada NF, Henderson RD, Dodge JR. The deceptive Nature of root coverage results. *J. Periodontol* 2000, 71: 1327 –1337.

*Por acuerdo del señor Rector  
de la Universidad Autónoma de San Luis Potosí,  
Ing. Jaime Valle Méndez,  
el libro Fundamentos de la Cirugía Periodontal.  
de Jorge A. Zermeño Ibarra,  
se terminó de imprimir el 30 de junio de 2003  
en los Talleres Gráficos de la  
Editorial Universitaria Potosina.  
Se imprimieron 1000 ejemplares.*

