



Universidad Autónoma de San Luis Potosí.

Facultad de Ciencias Químicas.

Laboratorio de microbiología



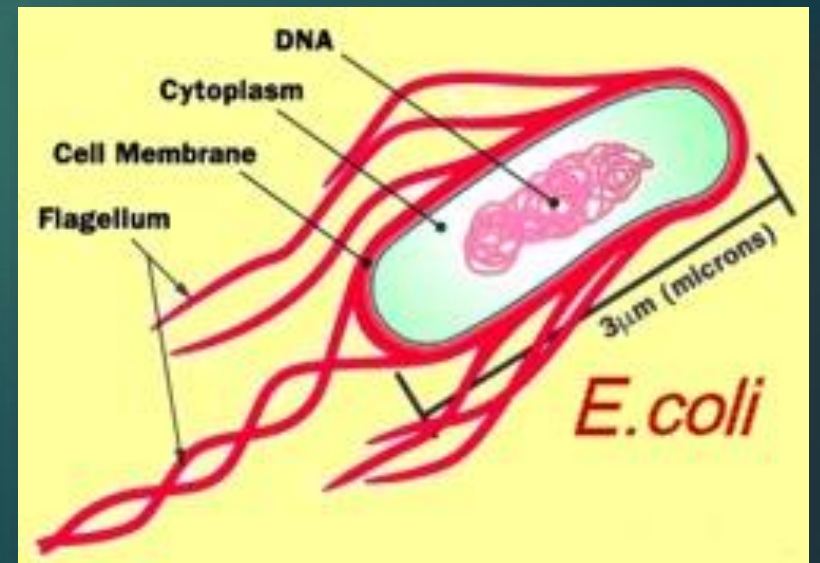
## ***Escherichia coli***

ALUMNO: RAUL ALDAIR DIAZ GAMBOA

MAESTRA: Q.F.B. JUANA TOVAR OVIEDO

GRUPO: 11:00-12:00

# *Escherichia coli*



# Características

- ▶ Pertenece al Reino Protista.
- ▶ De la familia *Enterobacteriaceae*.
- ▶ Es una bacteria bastoniforme.
- ▶ Puede ser móvil o inmóvil.
- ▶ Es aerobia pero puede crecer en condiciones anaerobias.
- ▶ Pueden fermentar la lactosa.
- ▶ Puede crecer con facilidad en cultivos.
- ▶ Se adapta bien a condiciones químicas variables de su medio ambiente.
- ▶ Se reproduce rápidamente.
- ▶ Tiene DNA bicatenario único y circular.
- ▶ Bacteria GRAM-

PRUEBAS BIOQUÍMICAS	
Indol	(+)
Rojo de metilo	(+)
Vogues Proskauer	(-)
Citrato de Simmons	(-)
Ácido sulfhídrico	(-)
Urea	(-)
Movilidad	(V)
Gelatina	(-)
Lisina descarboxilasa	(v)
Ornitidina descarboxilasa	(v)
Fenilalanina desaminasa	(-)
Lactosa	(-)
Glucosa (sin gas)	(+)

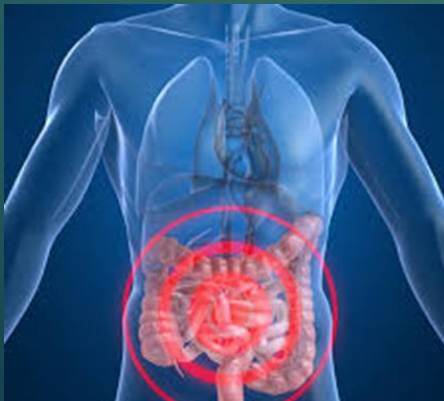# Escherichia coli enterohemorrágica

## Agente biológico patógeno

- ▶ La E. coli es una bacteria gramnegativa muy extendida. Varias cepas no patógenas forman parte de la flora normal del intestino del hombre. Sin embargo, hay diferenciadas cepas serológicas, que pueden provocar enfermedades intestinales en los humanos. Al margen del EHEC, que se documentó por primera vez en 1977, hay otros E. coli patógenos: E. coli enteropatógenas (EPEC), E. coli enteroformador de toxinas (ETEC) y E. coli enteroinvasiva (EIEC), E. coli enteroagregativa (EAEC)<sup>1</sup> así como E. coli difusadherente (DAEC).
- ▶ Las bacterias E. coli enterohemorrágicas (EHEC) cuentan con varias particularidades que aumentan su potencial patógeno: en primero lugar se pueden adherir a las células del epitelio de la pared del intestino gracias a una proteína de envoltura (Adhesina). En segundo lugar, gracias a una infección de fagos poseen un gen para la producción de una toxina, que se asemeja a la neurotoxina necrótica de la bacteria Shigella dysenteriae, que se denomina toxina II de tipo Shiga o también toxina vero. Finalmente, los cultivos de EHEC también producen una hemólisis codificada de plásmido (toxina destructora de células de sangre).

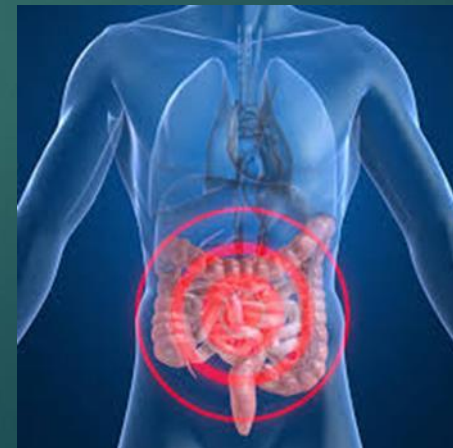# Transmisión

La transmisión del agente puede ocurrir de formas muy variadas, pero principalmente por medio de la ingestión oral directa o indirecta de restos fecales. El agente se puede transmitir a la comida, especialmente a carne o leche cruda. Una infección también es posible por medio de agua para beber o para el higiene contaminada con heces. Agua para el consumo contaminada con desechos animales en 2000 en la localidad canadiense de Walkerton provocó más de 2000 enfermos y 18 fallecidos. Además, también es posible una contagio de hombre a hombre o de animal a hombre mediante el contacto. También las moscas pueden propagar el EHEC. Con menos de 100 bacterias es suficiente para que se produzca el contagio.



# Diagnostico

El diagnóstico se produce por medio de la reacción en cadena de la polimerasa (RCP) con primers que se unen a secciones de ADN específicos de EHEC y así posibilitan la réplica de un gen típico para EHEC a la polimerasa de ADN. Los resultados de la RCP se pueden comprobar frente a ADN de EHEC típico. De forma adicional se puede demostrar la existencia de la toxina Shiga I y II producida por el agente biológico. Como métodos se pueden utilizar ELISAs<sup>14</sup> o métodos de espectrometría de masas.<sup>15</sup> Junto a las técnicas clásicas de de acoplamiento cromatográficas o de espectrometría de masas, cada vez se utiliza más la analítica MALDI-TOF.



# Haemorrhagic colitis caused by *Escherichia coli* H7-O157. (Artículo)

- ▶ *Escherichia coli* enterohemorrágica O157 H:7 es una infección emergente en nuestro país. Dos casos graves en nuestra unidad permiten actualizar aspectos poco conocidos. A diferencia de países desarrollados (edad media 15 años), en nuestro país afecta a niños pequeños (media 1,5 años) indicando probablemente transmisión doméstica desde el adulto, que no enferma por inmunidad. La colitis puede ser grave y requerir colectomía cuyas indicaciones no son precisas. No está comprobado que los antibióticos aumenten la incidencia de SHU pero se sugiere evitar su uso temprano. No todos los laboratorios clínicos buscan este germen aun cuando la técnica es fácil. El tratamiento debe incluir una observación cuidadosa buscando las complicaciones como síndrome hemolítico urémico y un manejo adecuado de contactos. La prevención se basa en buen lavado de utensilios de cocina en contacto con carne cruda, de las manos antes de tomar o alimentar niños, y la ingestión de carne de vacuno y cerdo bien cocida, en especial si es molida. Proposiciones: El médico debe buscar la etiología, y las autoridades difundir medidas de prevención e instaurar notificación obligatoria.

# Caso clínico

Paciente de 6 meses, sexo masculino que ingresó al Servicio de Pediatría por un cuadro respiratorio obstructivo de comienzo brusco, diarrea sin características especiales y mal estado general. A su ingreso el hemograma revelaba una leucocitosis de 19 300 blancos con una fórmula con 1 mielocito, 24 baciliformes y 38 segmentados. Evolucionó favorablemente de su cuadro respiratorio pero la diarrea se hizo más pro-fusa y sanguinolenta, agregándose vómitos y fiebre de 38,4 °C. El examen de deposiciones reveló *Escherichia coli* O 157, enterohemorrágica. Evolucionó mal agregándose palidez de piel y mucosas, prolapso rectal recidivante, irritabilidad, hipertensión arterial y oliguria. El hemograma reveló un aumento de la leucocitosis y mantención de la desviación a izquierda, aparición de promielocitos y abundantes esquistocitos con disminución de la hemoglobina y de las plaquetas, hiponatremia e hipercalemia y aumento del nitrógeno ureico. Se planteó un síndrome hemolítico urémico y se inició un tratamiento con hemodiafiltración.



# Caso clínico

Se mantuvo con una diuresis aceptable pero comenzó, al tercer día, con distensión abdominal y aumento de la pérdida de sangre por las deposiciones. La ultrasonografía mostró una pared colónica muy engrosada con contenido probablemente hemático y pequeña cantidad de líquido libre. El enema con contraste mostró un lumen de colon disminuido en forma difusa con paredes gruesas, irregulares y rígidas, no observándose áreas de estenosis ni dilataciones. Una punción abdominal mostró líquido peritoneal no infectado. Se mantuvo estable hasta el sexto día de evolución, con ultrasonografías diarias por su distensión abdominal creciente y al noveno día presentó coagulación intravascular diseminada. Un tacto rectal mostró una zona estenótica a 7 cm del ano. Un enema con hypaque reveló una estenosis homogénea con paredes acartonadas del intestino grueso sin signos de rotura. Se planteó la posibilidad de colectomía pero las condiciones del niño no lo permitieron y este falleció el día 11 de su evolución intrahospitalaria.

# *Diagnosticos finales*

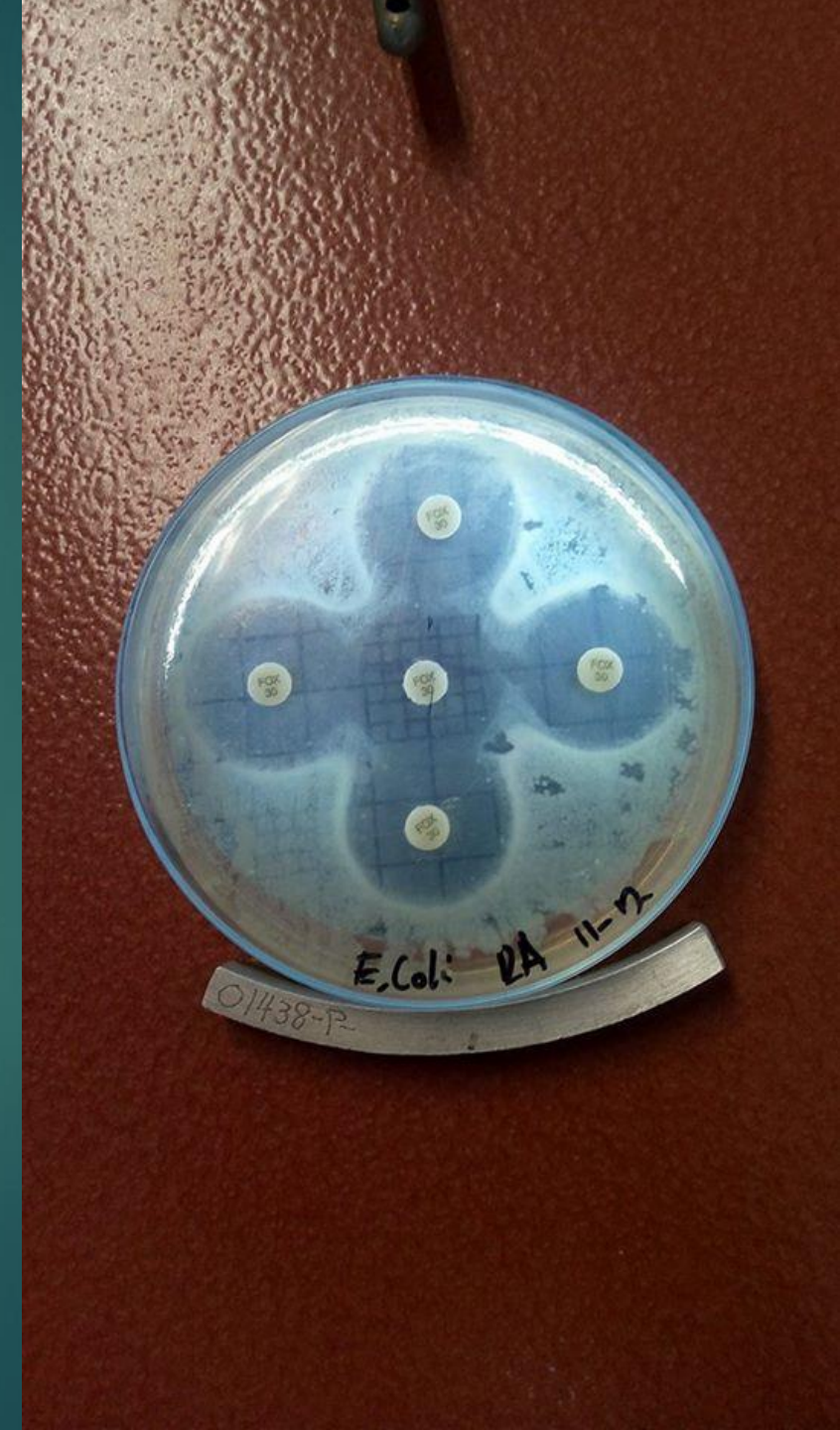1. Enterocolitis aguda por Escherichia coli enterohemorrágica H7: O157
2. Síndrome hemolítico urémico
3. Insuficiencia renal aguda
4. Coagulación intravascular diseminada
5. Falla multisistémica

# Resultados

Cefoxitin Fox-30 inhibe el crecimiento de la cepa.

Table 2 - Acceptable Quality Control Ranges for Cefoxitin

QC Strain	Minimum Inhibitory Concentrations (mcg/mL)	Disk Diffusion Zone Diameters (mm)
<i>Escherichia coli</i> ATCC 25922	2 to 8	23 to 29



# Bibliografía

- ▶ Alberts, B. & Bray, B. (2004). Introducción a la Biología Celular. (2ª ed.) Madrid, España: Editorial Medica Panamericana. (pp. 28)
- ▶ [http://www.scielo.cl/scielo.php?script=sci\\_arttext&pid=S0370-41061999000300008](http://www.scielo.cl/scielo.php?script=sci_arttext&pid=S0370-41061999000300008)
- ▶ Riley LW, Remis RS, Helgerson SD, et al: Hemorrhagic colitis associated with a rare Escherichia coli serotype. N Engl J Med 1983; 308: 681.
- ▶ <https://www.drugs.com/pro/cefoxitin.html>